LEADING REGENERATION

Geistlich Biomaterials

# Élévation du plancher sinusien

## Concepts thérapeutiques

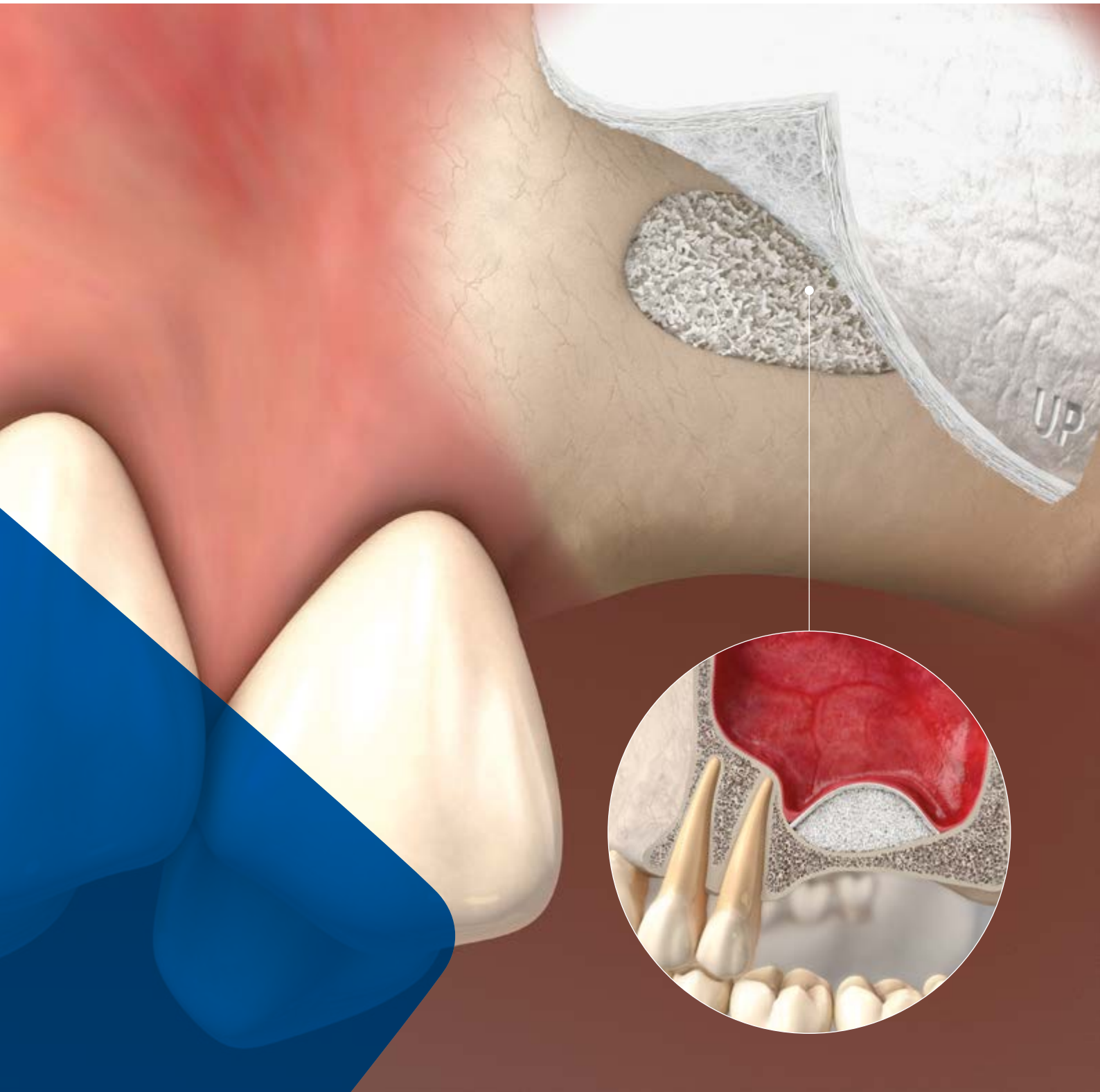

# « La famille Geistlich vous accompagne en médecine dentaire régénérative. Unissons nos compétences pour des patients plus satisfaits. »

Dr Andreas Geistlich

**CONTENU**


**3** Augmentation du plancher sinusien

**4–5** Options thérapeutiques classiques et aperçu des principaux aspects du sinus

**6–13** **Cas cliniques: Élévation du plancher sinusien par voie latérale**
Prof. Stephen Wallace, USA
Prof. Angelo Menuci Neto, Brésil
Prof. Yong-Dae Kwon, Corée du Sud
Prof. Prisana Pripatnanont, Thaïlande

**14–15** Options thérapeutiques pour la région du sinus

**16–17** **Cas clinique: Élévation du plancher sinusien par voie crestale**
Dr Feng Bo, Chine

**18–23** **Cas cliniques: Élévation du plancher sinusien et augmentation osseuse**
Dr Devorah Schwartz-Arad, Israël
Dr Mehdi Merabet, France
Dr Joao Batista César Neto, Brésil

**24–25** **Cas cliniques: Éviter l'élévation du plancher sinusien**
Dr Ryan SB Lee, Australie

**26** Associations de matériaux recommandées
Références

**27** Gamme de produits


Voir tous les cas cliniques en ligne ici

# Augmentation du plancher sinusien

**La perte osseuse continue après extraction dentaire, l'atrophie osseuse et la proximité du sinus maxillaire par rapport au site d'implantation sont des défis majeurs en implantologie. Pour surmonter ces défis, Hilt Tatum a mis au point une procédure chirurgicale d'augmentation du sinus maxillaire. Elle sera publiée par Philip Boyne en 1980.[1] Des particules d'os spongieux et de la moelle prélevée sur la crête iliaque latérale sont utilisées comme matériaux de substitution osseuse. L'os autologue devient alors le matériau « par excellence » de substitution osseuse. Cependant, en 1996, Wheeler et al. démontrent que l'utilisation de l'hydroxyapatite seule ou en combinaison avec de l'os autologue conduit à des résultats morphométriques similaires (16,4 % et 19,3 % de volume osseux respectivement).[2] La suppression d'un second site chirurgical de prélèvement d'os extra-oral autorise alors la réalisation de la phase chirurgicale au cabinet dentaire, ce qui réduit les désagréments pour les patients.**

## Élévation du plancher sinusien

La résorption osseuse (due à l'âge ou après la perte d'une prémolaire ou molaire) et la pneumatisation secondaire du sinus provoquée par la réduction des forces fonctionnelles sur l'os après une extraction dentaire sont des causes fréquentes du déficit de hauteur osseuse résiduelle et par conséquent de l'échec de l'implantation.[3] Les procédures d'élévation du plancher sinusien permettent de renforcer l'os résiduel avec des matériaux de substitution osseuse et d'en augmenter le volume et la qualité. Avec la technique d'élévation par voie crestale au moyen d'ostéotomes (technique de Summers[4]) ou par voie latérale (fenestration de la paroi latérale, mise au point par Tatum[5]), une poche muco-périostée est formée au niveau du plancher maxillaire et permet un accès osseux à la membrane de Schneider. Cette poche est ensuite comblée avec un matériau de substitution osseuse tel que Geistlich Bio-Oss® et recouverte d'une membrane de collagène natif bicouche telle que Geistlich Bio-Gide®. La complication la plus fréquente des procédures d'élévation du plancher sinusien est la perforation de la membrane de Schneider. Une membrane de collagène natif bicouche comme Geistlich Bio-Gide® recouvrant la perforation sert de protection pendant l'intervention chirurgicale et la cicatrisation postopératoire.[6]

La hauteur osseuse résiduelle initiale détermine l'approche chirurgicale pour l'élévation sinusienne et le choix entre implantation immédiate et différée. Les recommandations émises par la conférence de consensus des greffes de sinus de 1996 sont basées sur la dimension verticale de l'os résiduel entre la crête alvéolaire et le plancher sinusien maxillaire (tableau 1).[7]

Les procédures d'élévation sinusienne peuvent aussi être pratiquées pour des restaurations implanto-portées unitaires. L'association Geistlich Bio-Oss® - os autologue, recouverte par Geistlich Bio-Gide®, quelle que soit la technique, voie latérale (procédure en 1 ou 2 étapes) ou crestale permet d'atteindre un taux de survie implantaire de 100 % après un suivi de deux ans minimum (44,5 ± 22,7 mois).[6]

| Hauteur osseuse résiduelle | Technique recommandée |
|---|---|
| **>10 mm (classe A)** | > Procédure d'implantation classique<br>**Gestion de l'alvéole d'extraction** — Voir « Concepts thérapeutiques pour l'alvéole d'extraction »<br>**Augmentation osseuse mineure** — Voir « Concepts thérapeutiques pour l'augmentation osseuse mineure » |
| **7–9 mm (classe B)** | > Technique par voie crestale<br>> Implantation immédiate |
| **4–6 mm (classe C)** | > Voie latérale<br>> Matériau de substitution osseuse<br>> Implantation immédiate ou différée |
| **1–3 mm (classe D)** | > Voie latérale<br>> Matériau de substitution osseuse<br>> Implantation différée |
| **Remarque générale** | L'implantation immédiate n'est pas recommandée avec une hauteur osseuse résiduelle < 4 mm ou une qualité osseuse insuffisante. |

Tableau 1 : Procédure recommandée en fonction de la hauteur osseuse résiduelle. Conférence de consensus des greffes de sinus 1996.[7]

## Élévation du plancher sinusien ou préservation de la crête

L'élévation du plancher sinusien est une procédure chirurgicale complexe pouvant être mal vécue par le patient. Une approche alternative minimalement invasive est la préservation de la crête directement après l'extraction de la dent qui permet de maintenir plus de 90 % de volume osseux dans la région postérieure et d'obtenir une régénération osseuse dans les 6 mois.[8] Après la préservation de la crête, une implantation standard peut généralement être pratiquée sans augmentation osseuse additionnelle.[9]

## Implants courts

Une qualité et un volume osseux adéquats sont essentiels au succès de l'implantation et à la stabilité à long terme de l'implant.[10,11] La longueur de l'implant doit être choisie avec soin en fonction de la situation anatomique. Même si les implants longs sont considérés comme la meilleure option, leur utilisation n'est pas toujours possible. Dans ces cas, des implants courts (<10 mm) sont une alternative valable. Des avancées dans la géométrie et la surface implantaire ont permis un élargissement de la zone de contact os-implant, ce qui se traduit par une stabilité primaire supérieure et une meilleure ostéointégration à long terme.[12]

Cependant, les implants courts présentent des limites, notamment un rapport couronne-implant défavorable, un résultat peu esthétique dans la zone antérieure d'un maxillaire atrophié et un contrôle difficile de la plaque. De plus, en cas de perte osseuse marginale, le risque d'échec de l'implantation est augmenté du fait du contact moindre entre l'os et l'implant.[13]

# Options thérapeutiques classiques et aperçu des principaux aspects du sinus

## Technique par voie latérale[14] (fenestration)

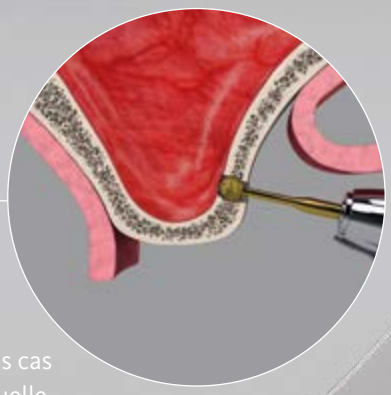

› Procédure bien documentée et fiable
› Taux de survie de l'implant de 61,2 % à 100 %
› La perforation de la membrane de Schneider se produit dans 10 % à 20 % des cas
› Implantation immédiate ou différée en fonction de la hauteur osseuse résiduelle

## Technique par voie crestale à l'aide d'ostéotomes [14]

› Utilisation possible pour les crêtes larges et les surfaces relativement planes
› Hauteur osseuse résiduelle requise ≥5 mm
› Implantation immédiate
› La perforation de la membrane de Schneider peut s'avérer difficile à gérer

## Geistlich Bio-Oss® et Geistlich Bio-Gide® – le succès à long terme grâce la *Dream Team*

**Le substitut osseux Geistlich Bio-Oss® et la membrane barrière Geistlich Bio-Gide® sont les produits leaders de la dentisterie régénérative.**[15,16,34-36]

**Geistlich Bio-Oss® dans l'augmentation du plancher sinusien :**
› Permet une régénération osseuse efficace et prévisible.[17–19]
› Contribue à la stabilité à long terme et à la préservation du volume osseux (suivi sur 10 ans) grâce à sa résorption lente.[19]
› Utilisation comme seul matériau d'augmentation osseuse, permet un taux de survie de l'implant de 98,2 % (suivi sur 3 ans).[20]
› Permet d'éviter le recours à l'os autologue.[20]
› Deux tailles de granules proposées (0,25–1 mm et 1–2 mm), caractérisées toutes deux par d'excellents résultats cliniques et histomorphométriques.[21]

**Geistlich Bio-Gide® pour protéger la zone greffée :**
› Permet une augmentation significative de l'os néoformé par rapport aux procédures sans membrane couvrante (divers matériaux de greffe).[22]
› Permet une augmentation de 5 % du taux de survie de l'implant pouvant atteindre 98,6 % (matériau de greffe Geistlich Bio-Oss®).[23]
› Lorsqu'il est utilisé seul, sert de protection pendant l'intervention chirurgicale et la cicatrisation postopératoire.[6]

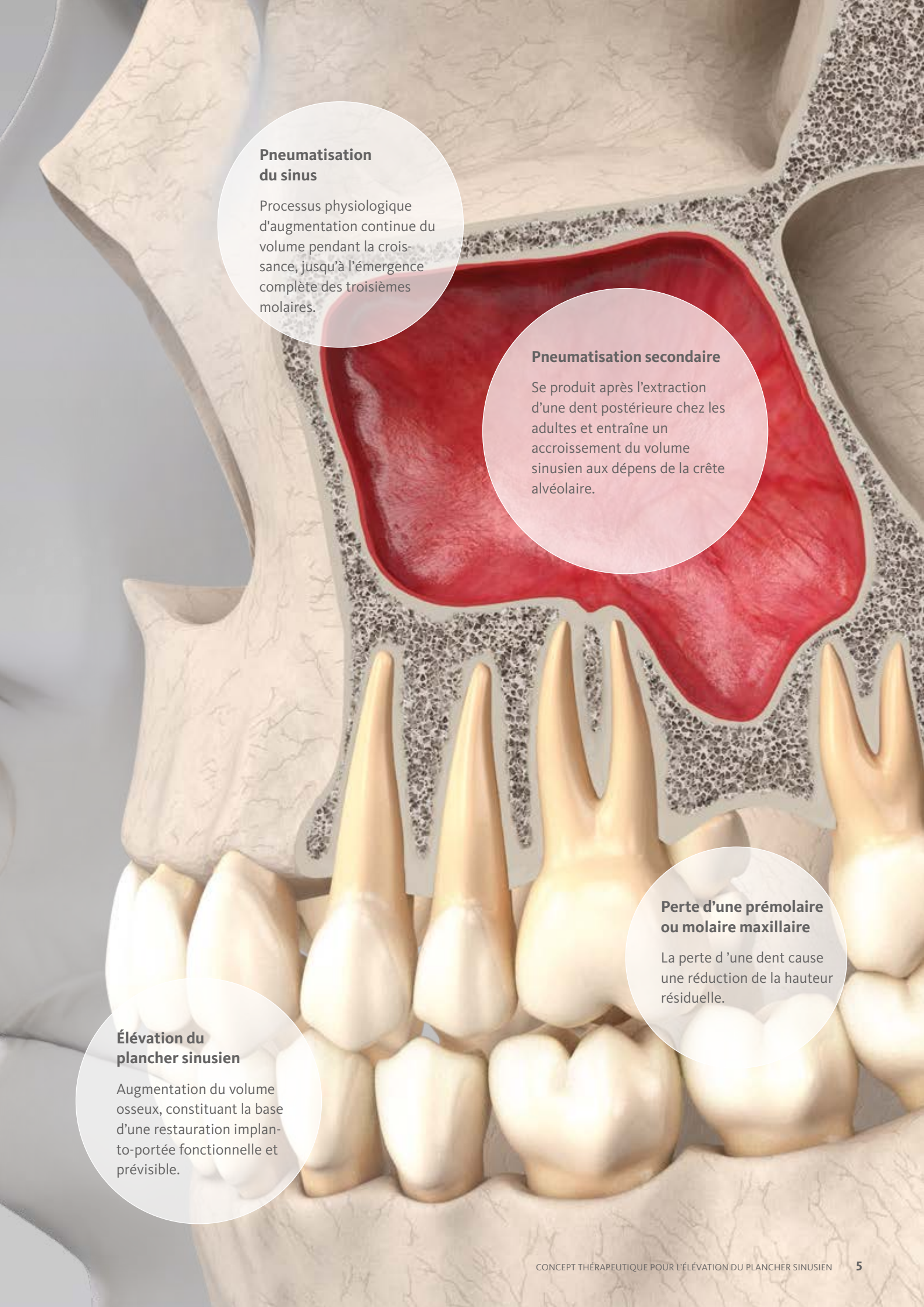
Pneumatisation du sinus
Processus physiologique d'augmentation continue du volume pendant la croissance, jusqu'à l'émergence complète des troisièmes molaires.
Pneumatisation secondaire
Se produit après l'extraction d'une dent postérieure chez les adultes et entraîne un accroissement du volume sinusien aux dépens de la crête alvéolaire.
Perte d'une prémolaire ou molaire maxillaire
La perte d 'une dent cause une réduction de la hauteur résiduelle.
Élévation du plancher sinusien
Augmentation du volume osseux, constituant la base d'une restauration implant-to-portée fonctionnelle et prévisible.

# Élévation du plancher sinusien avec suivi sur 13 ans

Prof. Stephen Wallace | New York, USA

**DÉFI CLINIQUE**

Une patiente âgée de 63 ans dont les dents maxillaires sont non conservables souhaite une reconstruction fixe. Le plan de traitement a été établi et une augmentation sinusienne associée à une implantation différée est prévue. La patiente a reçu une prothèse fixée provisoire prenant appui sur les canines. L'os crestal est de 1–2 mm au niveau des molaires. Pendant la chirurgie d'augmentation sinusienne, la fine membrane de Schneider a été largement déchirée du côté droit. Une membrane de collagène a été positionnée au niveau de la déchirure et des augmentations bilatérales de sinus ont été réalisées avec Geistlich Bio-Oss® utilisé comme seul matériau de greffe, recouvert d'une membrane Geistlich Bio-Gide® au niveau de la fenêtre latérale. Après un délai prolongé (pour raisons financières), des implants ont été posés au niveau des zones greffées et une carotte osseuse a été prélevée par la fenêtre latérale. Les dents antérieures ont été extraites et la restauration provisoire a été étendue aux implants postérieurs. Les implants ont été placés ultérieurement dans les sites des canines et la prothèse finale a été confectionnée. Le suivi final est de 13 ans à compter de l'augmentation du sinus.

**BUT/APPROCHE**

Ce cas présente 3 défis intéressants :

1. Augmentations de sinus réalisées avec 100 % de Geistlich Bio-Oss® en présence de 1–2 mm seulement d'os crestal
2. Obtention d'un résultat satisfaisant malgré une perforation étendue
3. Malgré une perte d'os crestal liée au principe de maintien de l'espace biologique, les implants molaires associés à Geistlich Bio-Oss® sont présents sur la crête depuis près de 10 ans.

**CONCLUSION**

› Les cas de pneumatisation sévère peuvent être traités avec Geistlich Bio-Oss® utilisé comme unique matériau de greffe.
› Geistlich Bio-Oss® seul, recouvert avec une membrane Geistlich Bio-Gide® peut fournir des résultats satisfaisants dans les situations cliniques critiques. L'évaluation histomorphométrique révèle 31 % d'os vital avec toutes les implantations quelle que soit la méthode utilisée.
› L'exposition de Geistlich Bio-Oss® au niveau de la crête n'a pas entraîné de péri-implantite.

**Aperçu du résultat clinique**

| OBJECTIFS | CONCLUSIONS |
|---|---|
| › Élévation du plancher sinusien par étapes avec 100 % de Geistlich Bio-Oss® et Geistlich Bio-Gide® lorsqu'il ne reste que 1–2 mm d'os crestal.<br>› Reconstruction maxillaire fixe bilatérale.<br>› Implantation réussie après une élévation du plancher sinusien à 1 an. | › Traitement par élévation du plancher sinusien en deux étapes.<br>› Le traitement réussi d'une pneumatisation sévère par élévation du plancher sinusien avec Geistlich Bio-Oss® et Geistlich Bio-Gide® se traduit par un volume osseux stable après un suivi sur 13 ans. |

**AVANT**

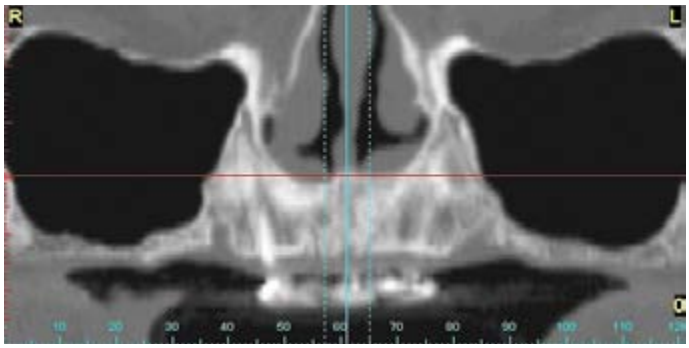


**APRÈS**

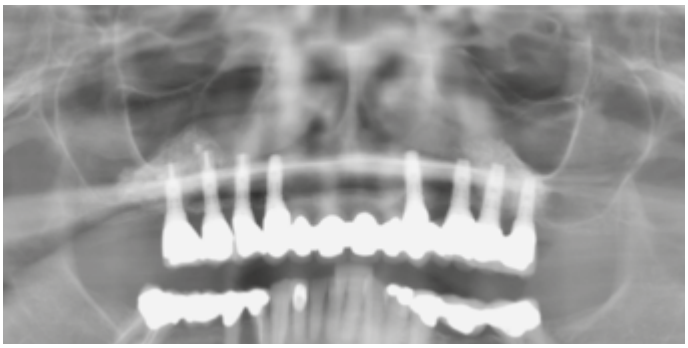

| APPROCHE | TRAITEMENT | MOYENS ADDITIONNELS |
|---|---|---|
| ☒ Voie latérale | ☒ Geistlich Bio-Oss® | ☐ Une étape |
| ☐ Voie crestale | ☒ Geistlich Bio-Gide® | ☒ Deux étapes |
| ☐ Régénération osseuse | | |

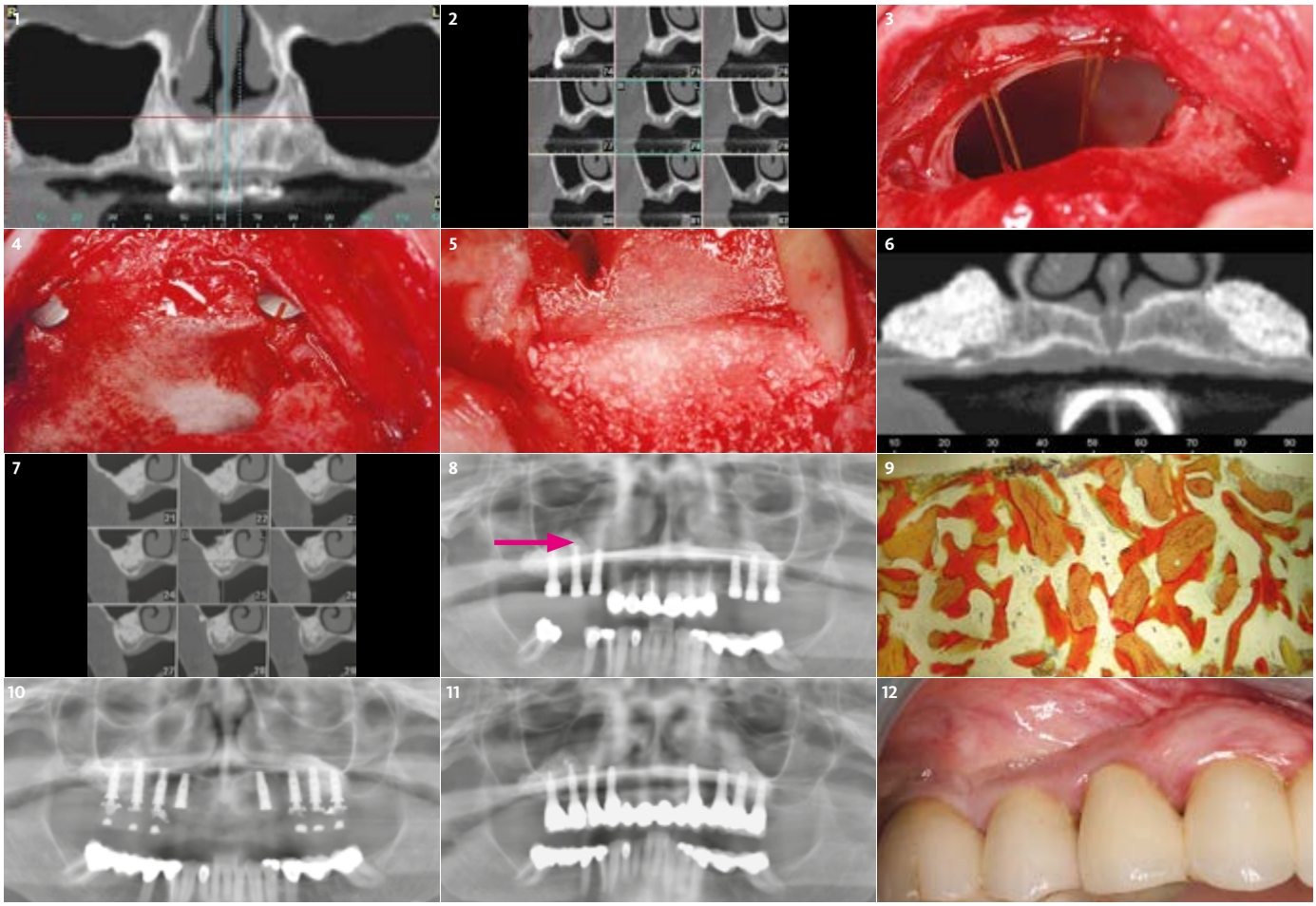

**1** Radio panoramique préopératoire après l'extraction de la dent postérieure.

**2** Radio préopératoire paraxiale du sinus droit montrant l'os crestal limité de 1–2 mm.

**3** Vue peropératoire du sinus droit montrant une perforation étendue et le début de la réparation avec une suture en points suspendus.

**4** Achèvement de la réparation avec une membrane de collagène et des pins.

**5** Augmentation du plancher sinusien avec Geistlich Bio-Oss® avant l'application de la membrane Geistlich Bio-Gide® pour recouvrir la fenêtre latérale.

**6** Radio panoramique postopératoire après 1 an montrant les deux zones augmentées.

**7** Coupe du sinus droit montrant un excellent confinement de la greffe.

**8** Une carotte osseuse a été prélevée entre les implants distaux sur le côté droit (flèche rouge) avant la radio de l'implantation 1 an après l'élévation du plancher sinusien.

**9** Représentation histologique de la carotte osseuse prélevée montrant 31 % d'os néoformé (orange foncé), 25 % de particules Geistlich Bio-Oss® (orange clair) et 44 % de moelle osseuse.

**10** Radio post-postopératoire 1 an et demi. Dents antérieures extraites, piliers placés au niveau des canines et restauration provisoire au niveau des sinus.

**11** Radio panoramique montrant la prothèse finale en place à 10 ans.

**12** Vue clinique de la prothèse finale à 13 ans – côté droit.

# Élévation du plancher sinusien par voie latérale avec présence de fenestration osseuse

Prof. Angelo Menuci Neto & Prof. Washington Santana | Porto Alegre & Goiania, Brésil

**DÉFI CLINIQUE**

La patiente décrite ici est âgée de 56 ans, ne fume pas et est en bonne santé générale. Elle a un antécédent d'extraction dentaire du côté droit au niveau de la région maxillaire postérieure remontant à 3 mois environ. Le plan de traitement prévoit une restauration prothétique fixe nécessitant une intervention chirurgicale d'augmentation sinusienne avant l'implantation.

**BUT/APPROCHE**

Un lambeau de pleine épaisseur est élevé pour exposer la paroi latérale du sinus. Après ostéotomie, la membrane sinusienne est soigneusement décollée et de l'espace est créé pour la greffe osseuse sous la membrane sinusienne. Une découpe partielle de Geistlich Bio-Gide® est ensuite utilisée pour fermer la fenestration dans la paroi osseuse inférieure du sinus. Le matériau de greffe Geistlich Bio-Oss® est soigneusement tassé dans la cavité sinusienne, puis Geistlich Bio-Gide® est découpée et positionnée pour couvrir la fenêtre latérale. À 8 mois, un implant dentaire est posé dans le site greffé. La restauration prothétique est réalisée 4 mois après la pose de l'implant.

**CONCLUSION**

Ce cas clinique, avec suivi sur 12 mois, montre l'utilisation de Geistlich Bio-Oss® et Geistlich Bio-Gide® dans l'élévation du plancher sinusien en vue d'une restauration implanto-portée. Le résultat prothétique satisfaisant obtenu confirme les excellentes propriétés ostéoconductrices pour l'ostéointégration.

**Aperçu du résultat clinique**

**OBJECTIFS**

› Élévation du plancher sinusien par approche latérale.
› Restauration prothétique fixe au maxillaire postérieur.
› Élévation du plancher sinusien avant implantation.

**CONCLUSIONS**

› Traitement par élévation du plancher sinusien en deux étapes.
› Ce cas clinique montre l'excellent comportement ostéoconducteur de Geistlich Bio-Oss® et la cicatrisation sans complication de Geistlich Bio-Gide®.
› Bons résultats prothétiques grâce à l'excellente ostéointégration de l'implant dans le site augmenté.

**AVANT**

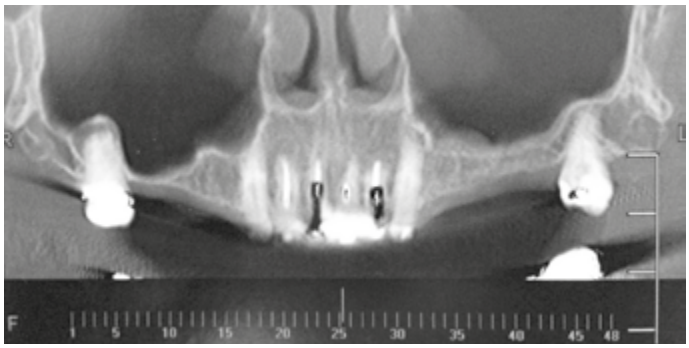

**APRÈS**

| APPROCHE | TRAITEMENT | MOYENS ADDITIONNELS |
|---|---|---|
| ☒ Voie latérale | ☒ Geistlich Bio-Oss® | ☐ Une étape |
| ☐ Voie crestale | ☒ Geistlich Bio-Gide® | ☒ Deux étapes |
| ☐ Régénération osseuse | | |

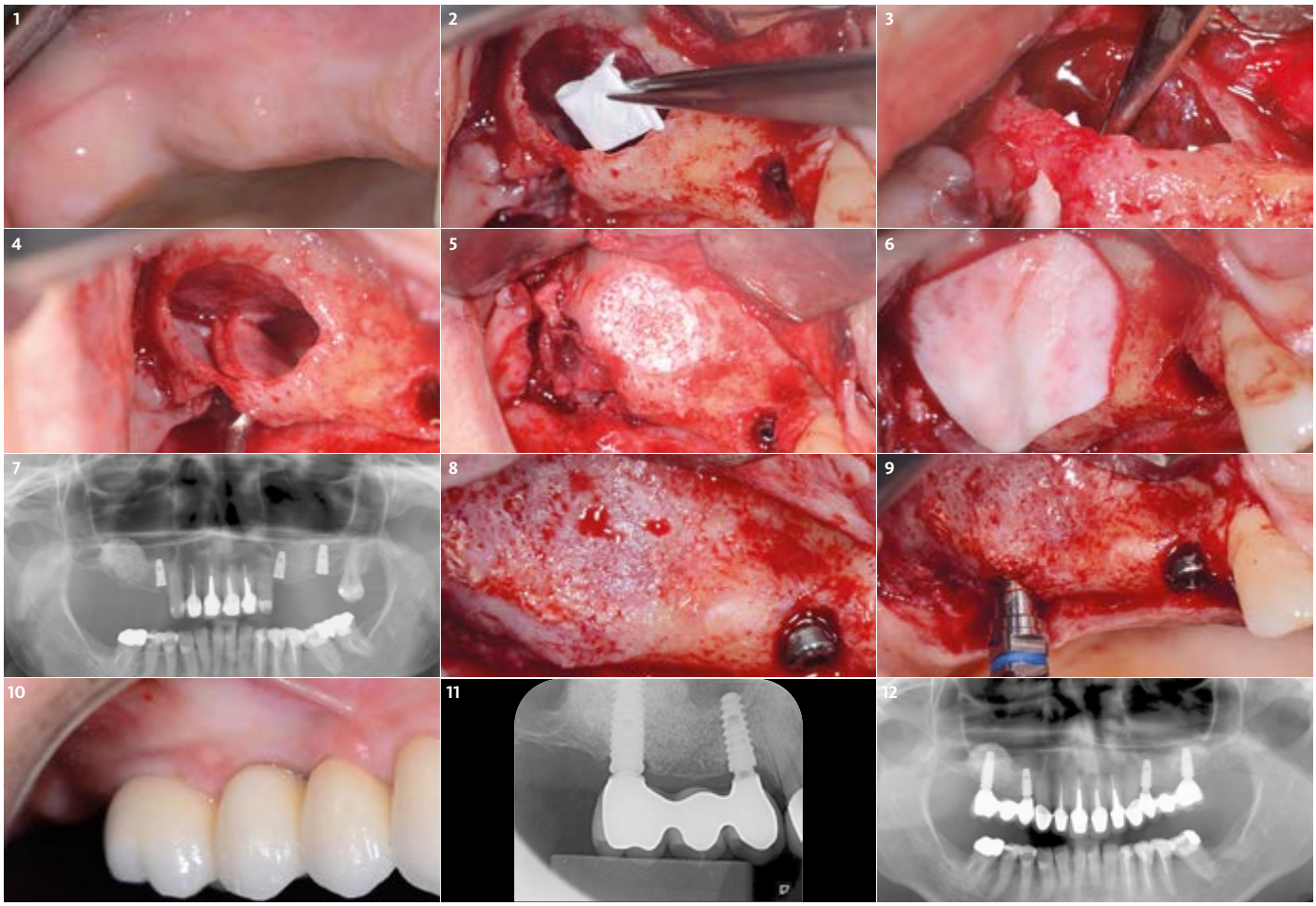

**1** Vue préopératoire de la zone à traiter.

**2** Application de Geistlich Bio-Gide® pour obturer la fenestration osseuse du plancher sinusien.

**3** Application de Geistlich Bio-Gide® pour couvrir le défaut osseux du plancher sinusien.

**4** Recouvrement du défaut osseux du plancher sinusien avec Geistlich Bio-Gide® avant comblement de la cavité sinusienne.

**5** Augmentation du plancher sinusien avec Geistlich Bio-Oss®.

**6** La fenêtre latérale vers la cavité sinusienne est recouverte par Geistlich Bio-Gide®.

**7** Radio panoramique après un suivi de 8 mois avant réouverture chirurgicale et implantation.

**8** Situation clinique et volume osseux au site augmenté à 8 mois.

**9** Implantation dans le plancher sinusien augmenté.

**10** 4 mois après l'implantation, la restauration finale est réalisée avec un bridge à 3 éléments (Dr Álvaro Martins/Goiânia, Brésil).

**11** Radio péri-apicale finale après 12 mois.

**12** Radio panoramique de contrôle à 12 mois.

# Élévation du plancher sinusien par voie latérale en présence d'un pseudokyste antral et implantation simultanée

Prof. Yong-Dae Kwon | Séoul, Corée du Sud

**DÉFI CLINIQUE**

Un patient adulte se présente à la consultation en vue d'une implantation. La radio panoramique révèle une image opaque dans le sinus maxillaire droit. Le scan CBCT réalisé pour une évaluation approfondie révèle une radio-opacité en forme de dôme caractéristique d' un pseudokyste sinusien. Dans la région de la 1ère molaire, la hauteur osseuse résiduelle suffisante permet d'éviter une approche par fenêtre latérale. Cependant, la morphologie de la crête résiduelle au niveau de la 1ère molaire et la présence d'un pseudokyste ne sont pas des indicateurs favorables à une élévation du plancher sinusien par voie crestale.

**BUT/APPROCHE**

Pour s'assurer que la radio-opacité n'est rien d'autre qu'un pseudokyste asymptomatique, l'élévation du plancher sinusien par abord latéral est planifiée. L'ouverture d'une fenêtre osseuse permet d'aspirer la petite lésion kystique avec mucus jaunâtre. Pendant la procédure, une perforation est traitée avec succès avec Geistlich Bio-Gide®.

**CONCLUSION**

Facile à manipuler et adhérant aisément à la membrane de Schneider, Geistlich Bio-Gide® est un bon outil en cas de perforation et nécessite une préparation et une application appropriées pour garantir sa répartition suffisante sur toute la lésion.

**Aperçu du résultat clinique**

**OBJECTIFS**

› Élévation du plancher sinusien par voie latérale avec Geistlich Bio-Oss Pen® et Geistlich Bio-Gide®.
› L'augmentation est simultanée à l'implantation aux sites 16 et 17.
› Aspiration d'une petite lésion kystique dans la cavité sinusienne.

**CONCLUSIONS**

› Traitement par élévation du plancher sinusien en une étape.
› Résultat clinique très prometteur avec l'utilisation de Geistlich Bio-Oss Pen® et Geistlich Bio-Gide®.
› Geistlich Bio-Gide® est idéale en cas de perforation de la membrane de Schneider.

**AVANT**

**APRÈS**

| APPROCHE | TRAITEMENT | MOYENS ADDITIONNELS |
|---|---|---|
| ☒ Voie latérale | ☒ Geistlich Bio-Oss® Pen | ☒ Une étape |
| ☐ Voie crestale | ☒ Geistlich Bio-Gide® | ☐ Deux étapes |
| ☐ Régénération osseuse | | |

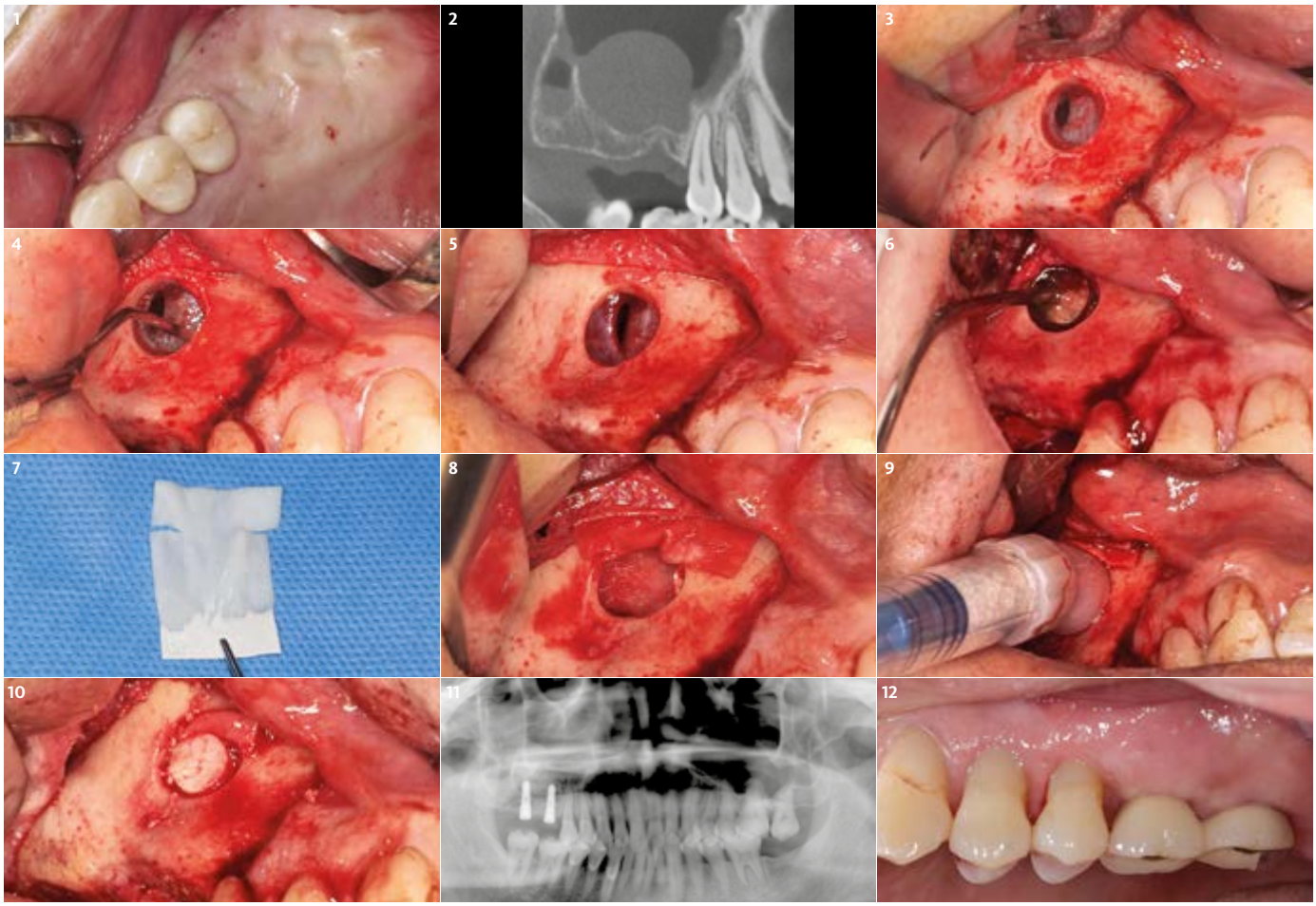

**1** Vue intra-buccale préopératoire montrant la situation clinique.

**2** Le scan CBCT préopératoire révèle la présence d'un pseudokyste antral.

**3** La fenêtre latérale permet de mettre en évidence la perforation de la membrane de Schneider.

**4** La membrane est délicatement soulevée du côté opposé à la perforation.

**5** L'élévation autour de la perforation est réalisée avec précaution sans élargir celle-ci.

**6** Le pseudokyste antral est aspiré au moyen d'une aiguille à travers la membrane perforée.

**7** Geistlich Bio-Gide® est préparée en vue de la réparation de la perforation. Deux découpes horizontales sont réalisées dans le quart supérieur. Le quart supérieur est placé à l'extérieur de la cavité sinusienne sur la paroi latérale.

**8** Après sa préparation, Geistlich Bio-Gide® est appliqué de manière à recouvrir la membrane perforée de Schneider. Le quart supérieur de Geistlich Bio-Gide® est à l'extérieur de la cavité et les trois quarts inférieurs à l'intérieur.

**9** Application aisée et rapide de Geistlich Bio-Oss Pen® dans la cavité. Remarque : le quart supérieur de Geistlich Bio-Gide® est maintenu en place par la pointe de Geistlich Bio-Oss Pen®.

**10** Le volet est repositionné pour fermer la fenêtre osseuse.

**11** Radio panoramique postopératoire. On observe le site avec plancher sinusien augmenté et les 2 implants dentaires placés simultanément.

**12** Image clinique prise lors du suivi de contrôle 1 an après la restauration finale (image inversée).

# Élévation du plancher sinusien par voie latérale avec perforation étendue de la membrane sinusienne

Prof. Prisana Pripatnanont | Hat Yai, Thaïlande

**DÉFI CLINIQUE**

Dans le cas présent, un suivi à long terme d'une augmentation du plancher sinusien a été assuré. Une perforation étendue de la membrane de Schneider a été réparée avec Geistlich Bio-Gide® et une membrane de PRF, suivie d'une greffe du plancher sinusien avec des particules Geistlich Bio-Oss®.
Une femme âgée de 61 ans est venue consulter pour une prothèse implanto-portée dans la région de la 2e prémolaire et de la 1ère molaire. La zone édentée présentait une hauteur osseuse de 4–5 mm. Une élévation du plancher sinusien est planifiée, suivie d'une implantation 7 mois plus tard. Pendant l'ouverture de la fenêtre d'accès latéral, la membrane de Schneider, très mince, est perforée par la fraise rotative. Geistlich Bio-Gide® et du PRF sont utilisés pour couvrir la perforation. Le plancher sinusien est ensuite élevé avec 1 g de particules Geistlich Bio-Oss®. L'implant posé 7 mois après l'augmentation présente une bonne stabilité primaire. La prothèse est confectionnée 4 mois après l'implantation.
Après une période de suivi de 2 ans, l'implant ne présente aucune résorption osseuse marginale, la zone de la greffe osseuse indique un changement minime de volume et un bon soutien des implants.

**BUT/APPROCHE**

Démontrer l'efficacité de Geistlich Bio-Gide® pour la réparation d'une perforation étendue de la membrane de Schneider et la bonne stabilité à long terme des granules Geistlich Bio-Oss® dans les procédures de greffe de sinus avec un changement minime de volume.

**CONCLUSION**

Geistlich Bio-Gide® est un matériau efficace pour réparer une perforation étendue de la membrane de Schneider et l'augmentation du sinus avec les granules de Geistlich Bio-Oss® se traduit par l'obtention d'un bon soutien et d'un volume stable.

**Aperçu du résultat clinique**

**OBJECTIFS**

- Élévation de plancher sinusien avec Geistlich Bio-Oss® et Geistlich Bio-Gide®.
- Réparation d'une perforation étendue de la membrane de Schneider avec Geistlich Bio-Gide®.

**CONCLUSIONS**

- Traitement par élévation du plancher sinusien en deux étapes.
- Soutien osseux efficace et volume osseux stable obtenus avec Geistlich Bio-Oss®.
- Recours réussi à Geistlich Bio-Gide® sur une membrane de Schneider largement perforée.

**AVANT**

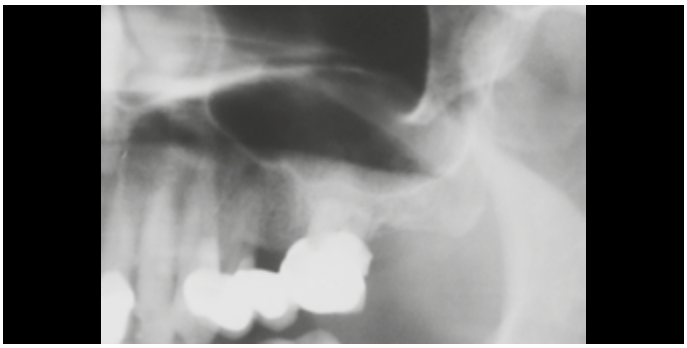

**APRÈS**

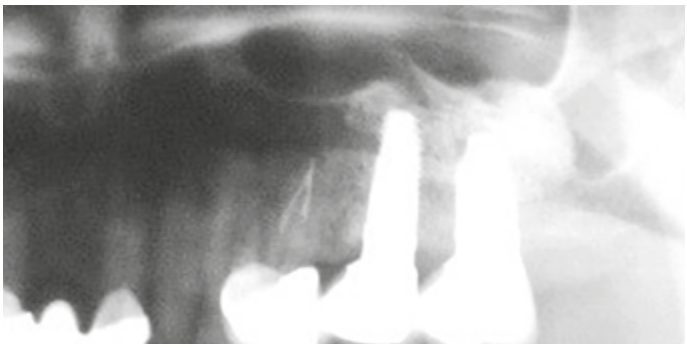

| APPROCHE | TRAITEMENT | MOYENS ADDITIONNELS |
|---|---|---|
| ☒ Voie latérale | ☒ Geistlich Bio-Oss® | ☐ Une étape |
| ☐ Voie crestale | ☒ Geistlich Bio-Gide® | ☒ Deux étapes |
| ☐ Régénération osseuse | | |

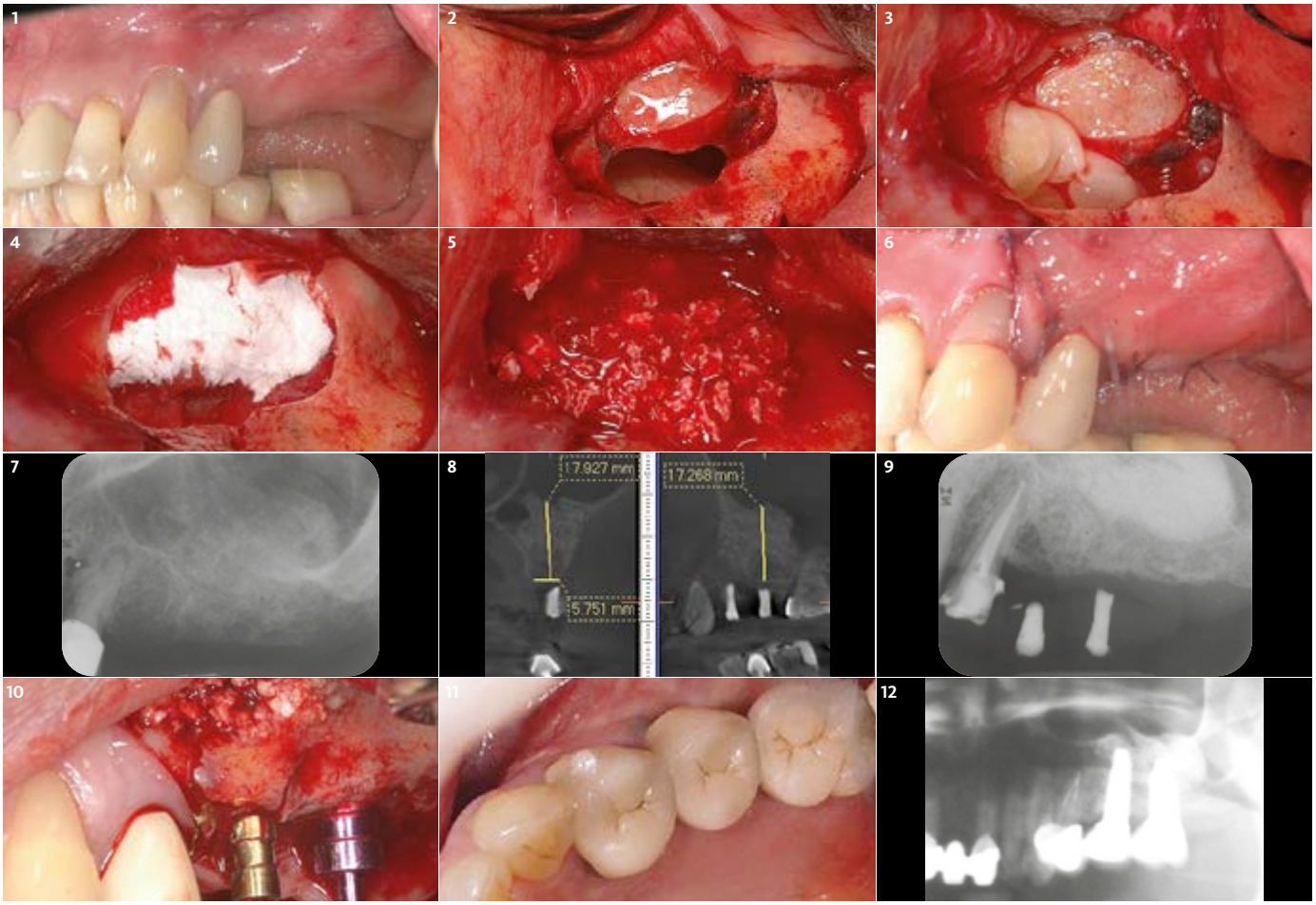


**1** Régions 25, 26 où est planifiée une augmentation du sinus par voie latérale, suivie d'une implantation ultérieure.

**2** La vue peropératoire montre la fenêtre sinusienne et la perforation étendue de la membrane sinusienne sur 5x10 mm au bord inférieur de la fenêtre.

**3** Vue peropératoire après l'élévation de la membrane et le recouvrement de la perforation de la membrane sinusienne avec une membrane de PRF.

**4** Geistlich Bio-Gide® recouvre le PRF avant le comblement avec le biomatériau.

**5** Geistlich Bio-Oss® a été utilisé comme biomatériau mélangé avec du sérum issu de PRF et appliqué dans l'espace créé.

**6** La vue intra-orale montre la plaie immédiatement après l'intervention.

**7** La radio péri-apicale immédiatement après l'intervention montre le biomatériau Geistlich Bio-Oss® bien réparti dans la zone augmentée.

**8** Le CBCT réalisé 7 mois après l'intervention révèle la densité supérieure de la zone augmentée et les granules Geistlich Bio-Oss® sont agrégés et confinés dans la zone de réparation.

**9** 7 mois après l'augmentation du sinus, l'implantation est planifiée. La zone augmentée avec Geistlich Bio-Oss® présente une densité supérieure par rapport à la situation post-opératoire immédiate.

**10** 7 mois après l'augmentation de sinus, deux implants avec stabilité primaire sont posés. La zone augmentée présente des granules Geistlich Bio-Oss® intégrés et entourés de l'os néoformé.

**11** Un an après l'augmentation de sinus, une restauration complète avec couronne est réalisée.

**12** Deux ans et 3 mois après l'augmentation de sinus, la greffe sinusienne semble dans un état stable avec un changement minimal de volume.

# Options thérapeutiques pour l'augmentation sinusienne

Une élévation du plancher sinusien est-elle indiquée ?

- Oui → Quelle approche est adoptée ?
  - Élévation du plancher sinusien par voie latérale
  - Élévation du plancher sinusien par voie crestale
  - Élévation du plancher sinusien et augmentation osseuse
- Non → Quelle autre approche est adoptée ?
  - Éviter l'élévation du plancher sinusien

| CHOIX DE TRAITEMENT | VUE SCHÉMATIQUE |
|---|---|
| Élévation du plancher sinusien par voie latérale | 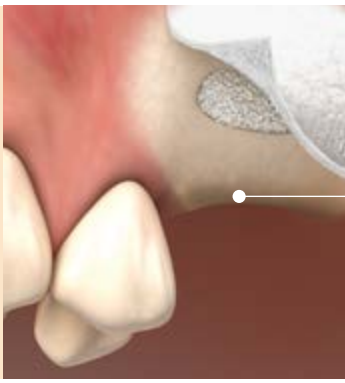 |
| Élévation du plancher sinusien par voie crestale | 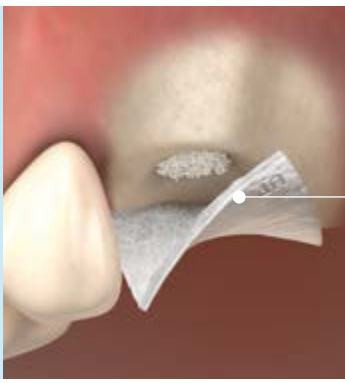 |
| Élévation du plancher sinusien et augmentation osseuse | 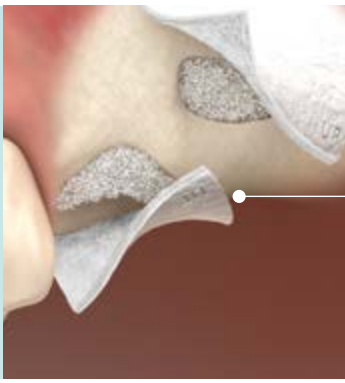 |
| Éviter l'élévation du plancher sinusien | 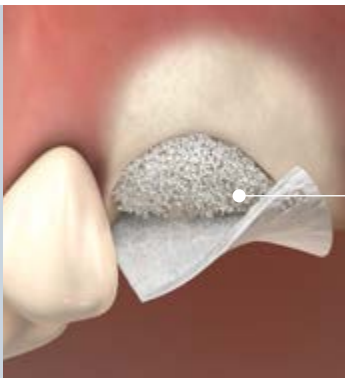 |

**MATÉRIAU RECOMMANDÉ**

Voir tous les cas cliniques « Élévation du plancher sinusien par voie latérale » en ligne ici

Geistlich Bio-Oss® ou
Geistlich Bio-Oss Pen®

+

Geistlich Bio-Gide® ou
Geistlich Bio-Gide® Compressed

Voir tous les cas cliniques « Élévation du plancher sinusien par voie crestale » en ligne ici

Geistlich Bio-Oss® ou
Geistlich Bio-Oss® Collagen

+

Geistlich Bio-Gide® ou
Geistlich Bio-Gide® Compressed

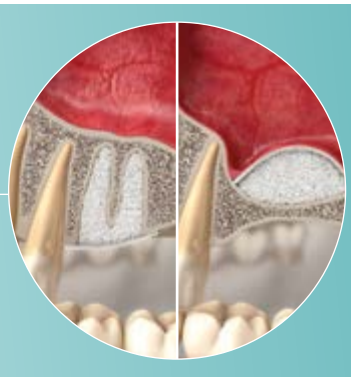

Voir tous les cas cliniques « Élévation du plancher sinusien et augmentation osseuse » en ligne ici

Geistlich Bio-Oss®,
Geistlich Bio-Oss® Collagen ou
Geistlich Bio-Oss Pen®

+

Geistlich Bio-Gide® ou
Geistlich Bio-Gide® Compressed

Voir tous les cas cliniques « Éviter l'élévation du plancher sinusien » en ligne ici

Geistlich Bio-Oss®,
Geistlich Bio-Oss® Collagen ou
Geistlich Bio-Oss Pen®

+

Geistlich Bio-Gide® ou
Geistlich Bio-Gide® Compressed

# Double élévation du plancher sinusien par voie crestale

Dr Feng Bo | Hunan, Chine

**DÉFI CLINIQUE**

La résorption de l'os alvéolaire dans le maxillaire postérieur et la pneumatisation secondaire du sinus maxillaire sont toujours un défi pour l'implantation. L'élévation du plancher sinusien maxillaire et la greffe osseuse d'apposition sont souvent utilisées pour résoudre ces problèmes. Deux approches principales pour l'élévation du plancher sinusien maxillaire sont aujourd'hui très répandues en cabinet dentaire. La voie latérale est surtout utilisée pour les cas de résorption sévère de l'os alvéolaire. Parmi les inconvénients qu'elle présente, citons l'incontournable élévation d'un large lambeau pour l'accès chirurgical. L'approche crestale est considérée comme une méthode plus conservatrice. Ce cas clinique illustre une technique minimalement invasive pour la gestion d'un défaut vertical de la crête (moins de 1 mm) au maxillaire postérieur. L'approche crestale double fournit aux cliniciens une méthode simple et pratique minimalement invasive par rapport à la voie latérale classique.

**BUT/APPROCHE**

Le traitement a été réalisé sous anesthésie locale par injections vestibulaires et palatines locales. Le site implantaire est marqué au trépan. La profondeur dans l'os alvéolaire pour protéger la membrane sinusienne de la perforation est contrôlée. Le cylindre osseux est délicatement tassé et repoussé dans le sinus maxillaire au moyen d'un ostéotome pour l'élévation du plancher. Grâce au trépan, le cylindre osseux peut être utilisé. En même temps que le cylindre osseux est doucement repoussé dans le sinus, la membrane sinusienne est soulevée. Le bloc osseux fournit les ostéoblastes tandis que la membrane sinusienne appliquée assure l'approvisionnement sanguin. Les ostéoblastes et l'approvisionnement sanguin sont des facteurs clés de l'ossification. La membrane de Schneider à proximité du bloc osseux est légèrement repoussée à l'aide d'une curette antrale. Le bloc osseux est de nouveau soulevé d'environ 4 mm. Un espace est créé par le bloc osseux introduit. Cet espace est ensuite comblé avec Geistlich Bio-Oss®.
Geistlich Bio-Gide® est ajustée pour recouvrir le site de l'ostéotomie. La seconde élévation du plancher sinusien est réalisée six mois plus tard selon la même procédure.

**CONCLUSION**

L'approche crestale double combinée avec la pose d'un implant court est une méthode efficace pour pallier la résorption sévère de l'os maxillaire postérieur. L'élévation du plancher par une approche crestale réduit de moitié l'utilisation du substitut osseux, permet un gain de temps chirurgical et de coût et entraîne moins de complications postopératoire.

**Aperçu du résultat clinique**

**OBJECTIFS**

› Double élévation de plancher sinusien par approche crestale avec Geistlich Bio-Oss® et Geistlich Bio-Gide®.
› Pose d'implants courts en raison de la résorption osseuse sévère.

**CONCLUSIONS**

› Double élévation de plancher sinusien par voie crestale avec Geistlich Bio-Oss® et Geistlich Bio-Gide® en association avec la pose d'implants courts pour pallier la résorption osseuse sévère.
› Moins de complications postopératoire avec les biomatériaux Geistlich en association avec la double élévation de plancher sinusien par voie crestale.

**AVANT**

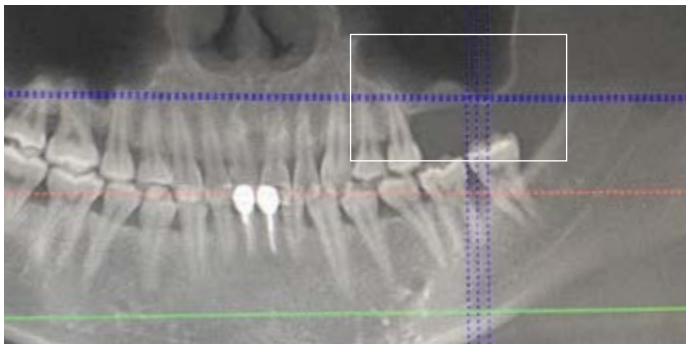

**APRÈS**

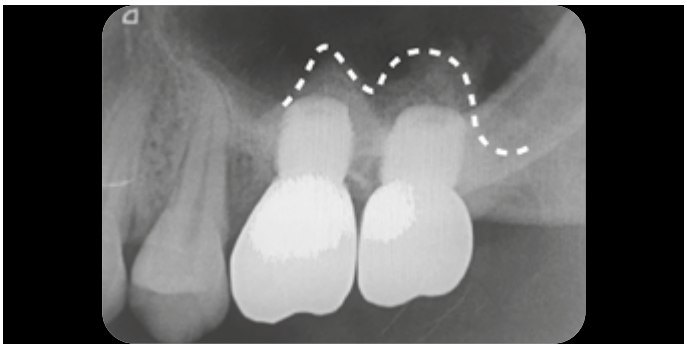

| APPROCHE | TRAITEMENT | MOYENS ADDITIONNELS |
|---|---|---|
| ☐ Voie latérale | ☒ Geistlich Bio-Oss® | ☐ Une étape |
| ☒ Voie crestale | ☒ Geistlich Bio-Gide® | ☒ Deux étapes |
| ☐ Régénération osseuse | | |

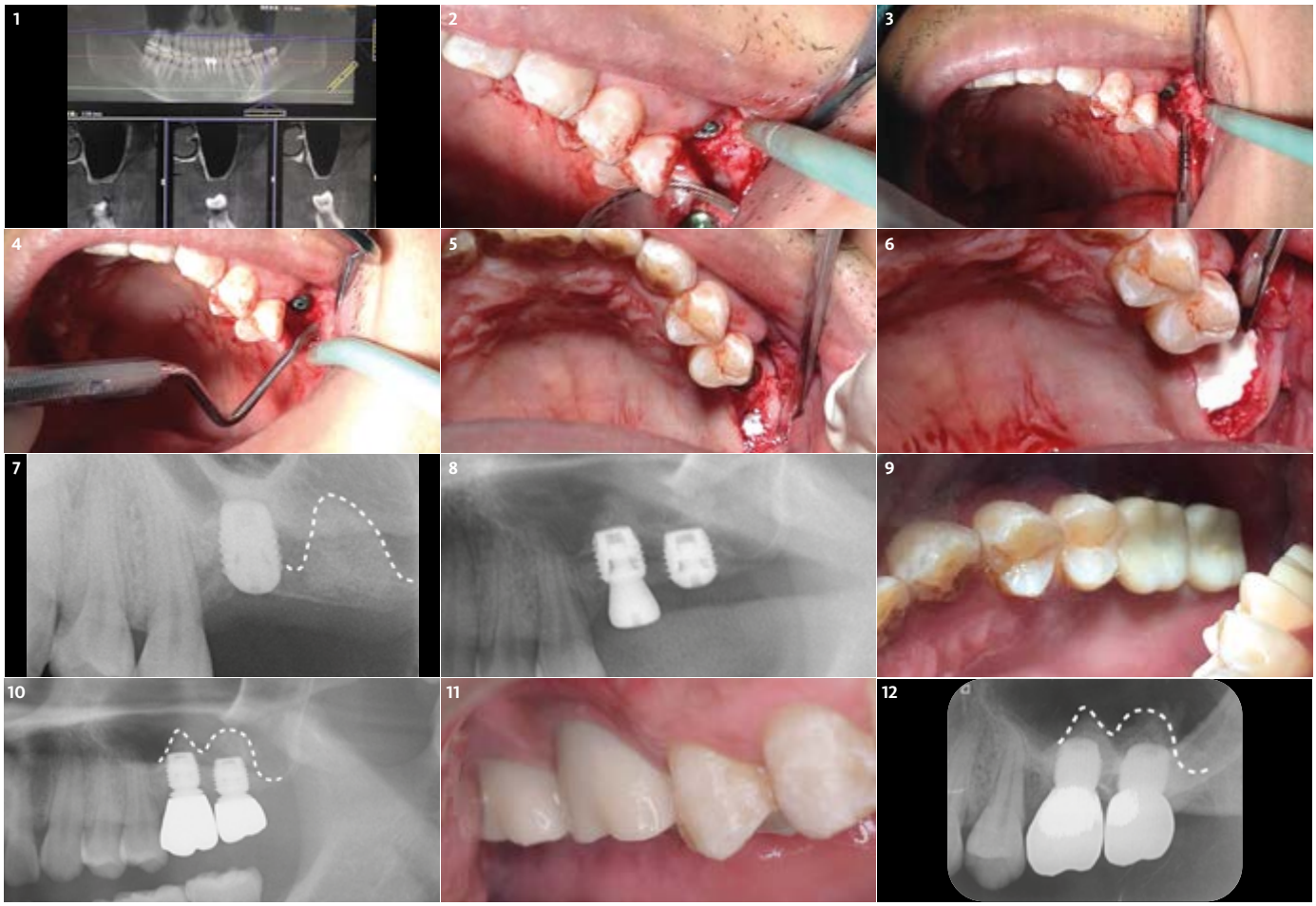

**1** Le CBCT préopératoire de la région maxillaire postérieure montre une hauteur d'os alvéolaire d'environ 1 mm dans la région 27.

**2** Vue peropératoire montrant l'os alvéolaire fin après élévation de lambeau d'un pleine épaisseur.

**3** Première élévation du plancher sinusien par voie crestale dans la région 27 à l'aide d'un ostéotome permettant d'élever doucement le plancher sinusien d'environ 4 mm.

**4** Élévation de la membrane de Schneider à partir du plancher sinusien à l'aide d'une curette antrale.

**5** Augmentation du plancher sinusien élevé avec Geistlich Bio-Oss®.

**6** Recouvrement des régions 26 et 27 avec Geistlich Bio-Gide® pour protéger le site d'augmentation et prévenir la colonisation par les tissus mous.

**7** Radio montrant le site augmenté dans la cavité maxillaire après la première élévation du plancher sinusien par voie crestale.

**8** Radio 6 mois après l'intervention montrant la seconde élévation du plancher sinusien par voie crestale avec Geistlich Bio-Oss® et Geistlich Bio-Gide® et l'implantation.

**9** Situation clinique postopératoire de la restauration finale à 18 mois.

**10** Radio postopératoire de la restauration finale à 18 mois.

**11** Vue clinique réalisée lors du contrôle 2 ans après la restauration finale et montrant une situation parodontale stable.

**12** Radio postopératoire après 2 ans montrant une augmentation osseuse stable.

# Élévation du plancher sinusien avec suivi sur 20 ans

Dr Devorah Schwartz-Arad | Tel-Aviv, Israël

**DÉFI CLINIQUE**

Une patiente de 62 ans en bonne santé est adressée au centre de chirurgie dentaire Schwartz-Arad pour l'extraction de la 1ère molaire maxillaire droite. Ce cas clinique traité en 1997 a été suivi sur une période de 20 ans. La région qui nous intéresse est la région molaire maxillaire droite. Dans cette région, la 1ère molaire maxillaire était impossible à traiter en raison d'une lésion endo-parodontale. Il manquait par ailleurs les première et deuxième prémolaires maxillaires droites. Le bridge existant incluait la canine maxillaire droite et la première molaire. La crête alvéolaire disponible était insuffisante pour l'implantation en raison de la pneumatisation du sinus maxillaire droit et de la lésion endo-parodontale de la dent. La patiente souhaitait une prothèse fixe. Le défi clinique était la reconstruction verticale du volume crestal par une élévation sinusienne et la préservation simultanée de la crête au moment de l'extraction de la dent en vue d'une implantation dans une seconde étape.

**BUT/APPROCHE**

**Augmentation sinusienne avec approche par fenêtre latérale**[24]

Prémédication prophylactique orale par amoxicilline (1 g) et dexaméthasone (8 mg) une heure avant l'intervention et application locale de chlorhexidine 0,5 % pendant 2 min. Deux incisions sont pratiquées : la première sur la crête alvéolaire, la seconde verticale distale, à la tubérosité, pour permettre le prélèvement dans celle-ci et mélanger ensuite l'os autogène prélevé avec Geistlich Bio-Oss®. Une fenêtre est découpée dans l'os cortical de la paroi sinusienne latérale en utilisant une fraise boule à faible vitesse. La membrane sinusienne est alors doucement soulevée du plancher sinusien et de la paroi sinusienne médiane. Geistlich Bio-Gide® est utilisée pour recouvrir la perforation. Face à l'impossibilité d'obtenir la stabilité primaire de l'implant, une implantation en 2 étapes est réalisée 5 mois plus tard. La cavité sinusienne est augmentée avec Geistlich Bio-Oss®. La fenêtre latérale du sinus maxillaire est recouverte avec Geistlich Bio-Gide® et le lambeau muco-périosté est repositionné et suturé avec un fil Vicryl 3/0.

**CONCLUSION**

Ce cas, suivi pendant 20 ans, n'est qu'un exemple parmi tant d'autres caractérisés par des crêtes alvéolaires insuffisantes en hauteur et traités dans le centre Schwartz-Arad avec Geistlich Bio-Oss®. L'augmentation osseuse utilisant Geistlich Bio-Oss® et Geistlich Bio-Gide® pour l'élévation sinusienne est une approche thérapeutique prévisible à long terme. Par ailleurs, lorsque traitée avec Geistlich Bio-Gide®, la per- foration de la membrane sinusienne ne compromet en rien le succès de l'implantation.

**Aperçu du résultat clinique**

**OBJECTIFS**

- Élévation du plancher sinusien avec fenêtre latérale.
- Augmentation osseuse de la cavité du sinus maxillaire avant l'implantation 5 mois plus tard.

**CONCLUSIONS**

- Traitement par élévation du plancher sinusien en deux étapes.
- L'élévation du plancher sinusien avec Geistlich Bio-Oss® et Geistlich Bio-Gide® se traduit par un succès clinique à long terme.
- Situation prothétique parfaite à 20 ans.

**AVANT**

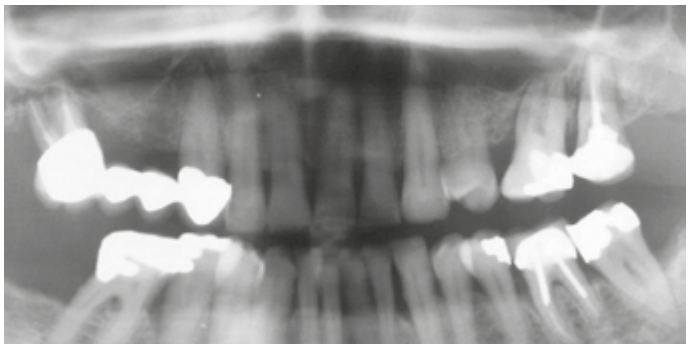

**APRÈS**

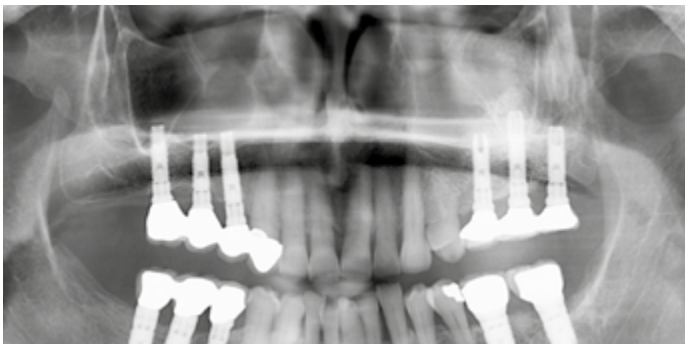

| APPROCHE | TRAITEMENT | MOYENS ADDITIONNELS |
|---|---|---|
| ☒ Voie latérale | ☒ Geistlich Bio-Oss® | ☐ Une étape |
| ☐ Voie crestale | ☒ Geistlich Bio-Gide® | ☒ Deux étapes |
| ☒ Régénération osseuse | | |

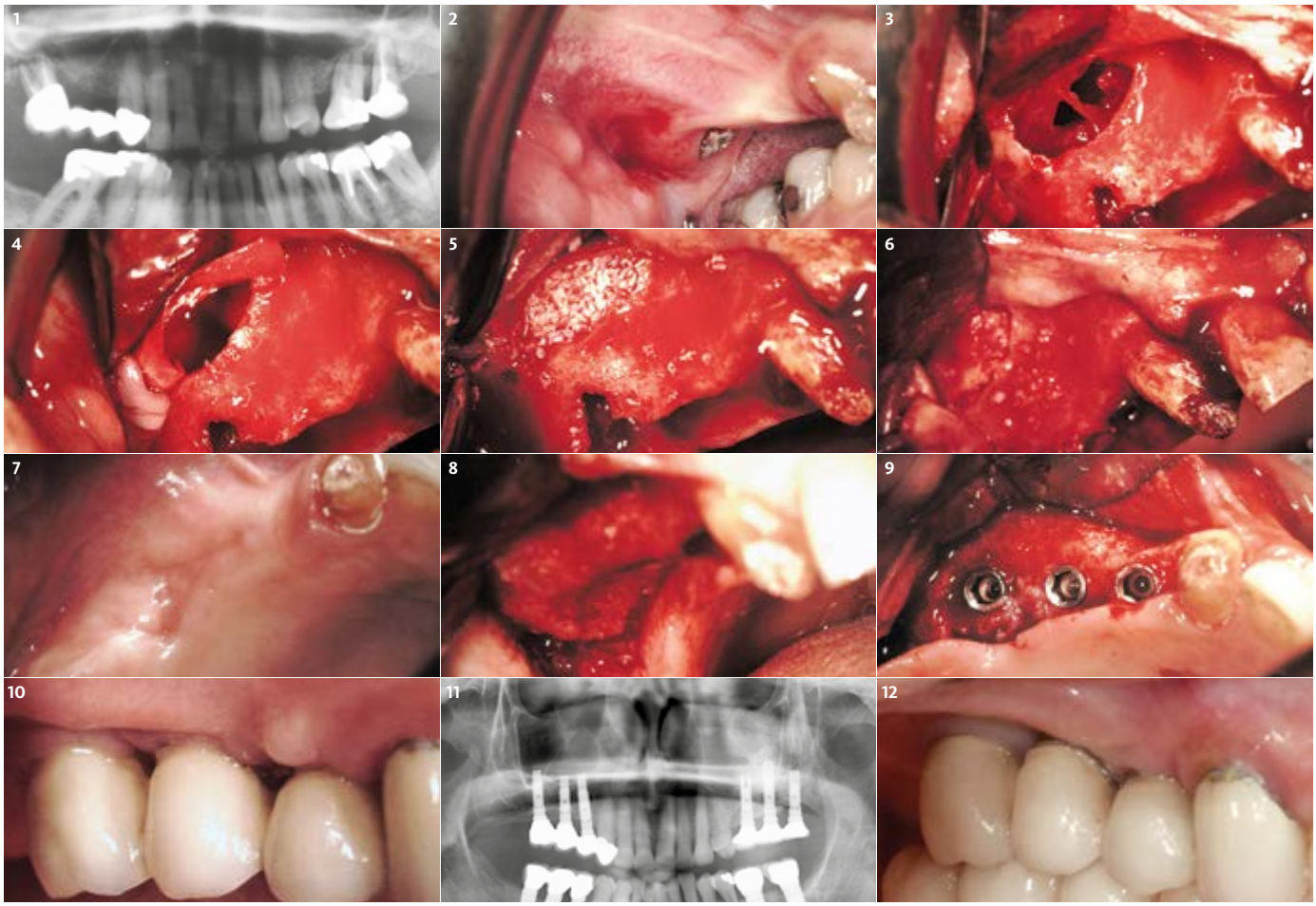


**1** Radio panoramique préopératoire en 1997. La région concernée est à droite.

**2** Vue clinique préopératoire du côté droit en 1997.

**3** Augmentation du sinus maxillaire droit, avec perforation sévère de la membrane de Schneider, avant l'utilisation de Geistlich Bio-Oss® et Geistlich Bio-Gide®.

**4** Vue peropératoire après application de Geistlich Bio-Gide® dans la cavité du sinus maxillaire pour réparer la membrane de Schneider perforée.

**5** Vue peropératoire après application de Geistlich Bio-Oss® dans la cavité du sinus maxillaire.

**6** La fenêtre latérale est repositionnée puis recouverte avec une membrane Geistlich Bio-Gide®, un implant est placé en région 14 et une préservation crestale est réalisée en région 15, 16.

**7** Vue occlusale 5 mois après l'augmentation du plancher sinusien avec Geistlich Bio-Oss® et Geistlich Bio-Gide®.

**8** Situation clinique 5 mois après l'augmentation du plancher sinusien au moment de la pose des implants.

**9** Situation clinique 5 mois après l'augmentation du plancher sinusien après l'implantation.

**10** Situation clinique lors du contrôle 2,5 ans après la restauration permanente.

**11** Radio panoramique 20 ans après avec volume osseux stable sur le côté droit.

**12** Vue clinique vestibulaire lors du suivi de contrôle à 20 ans.

# Élévation du plancher sinusien par voie latérale associée à la technique 3D du Dr F. Khoury

Dr Mehdi Merabet | Marseille, France

**DÉFI CLINIQUE**

› Sinus pneumatisé au niveau d'une zone du maxillaire antérieur.
› Crête alvéolaire atrophiée incompatible avec un positionnement tridimensionnel implantaire adapté à une réhabilitation esthétique.

**BUT/APPROCHE**

› Elevation du plancher sinusien dans la région canine / prémolaire. L'abord latéral faiblement invasif permet de maintenir la vascularisation des zones à reconstruire.
› Reconstruction osseuse de la crête alvéolaire selon la technique 3D de F. Khoury : le bloc osseux est prélevé dans la zone ramique, préparé et fixé à distance du site receveur. L'espace ainsi créé est comblé par un broyat d'os autogène et de Geistlich Bio-Oss®.

**CONCLUSION**

› L'utilisation de Geistlich Bio-Oss® dans le rehaussement du plancher sinusien assure la stabilité de la régénération osseuse à long terme. Cela procure une solution fiable, reproductible et confortable pour le patient.
› Dans le cadre de reconstructions osseuses selon la technique de F. Khoury, Geistlich Bio-Oss® permet de minimiser le volume d'os autogène à prélever, de limiter le taux de résorption et de maintenir un résultat esthétique dans le temps.

**Aperçu du résultat clinique**

**OBJECTIFS**

› Élévation du plancher sinusien associée à une reconstruction 3D avec la technique F. Khoury.
› Restauration prothétique fixe dans la région supérieure et antérieure.

**CONCLUSIONS**

› Traitement par élévation du plancher sinusien en deux étapes.
› L'élévation du plancher sinusien avec Geistlich Bio-Oss® maintient la stabilité à long terme du volume osseux augmenté.
› L'utilisation des particules Geistlich Bio-Oss® en combinaison avec des copeaux d'os autologue limite le taux de résorption du site augmenté.

**AVANT**

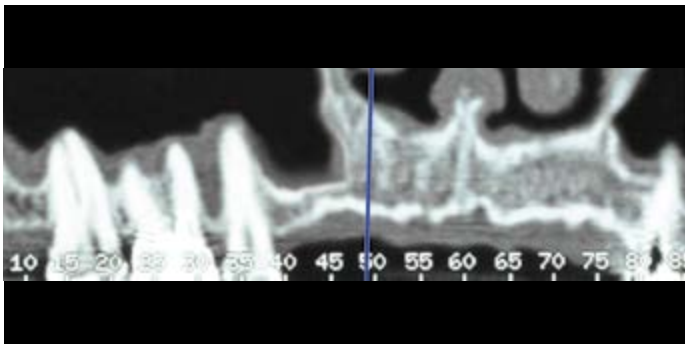


**APRÈS**

| APPROCHE | TRAITEMENT | MOYENS ADDITIONNELS |
|---|---|---|
| ☒ Voie latérale | ☒ Geistlich Bio-Oss® | ☐ Une étape |
| ☐ Voie crestale | ☐ Geistlich Bio-Gide® | ☒ Deux étapes |
| ☒ Régénération osseuse | ☒ Os autologue | |

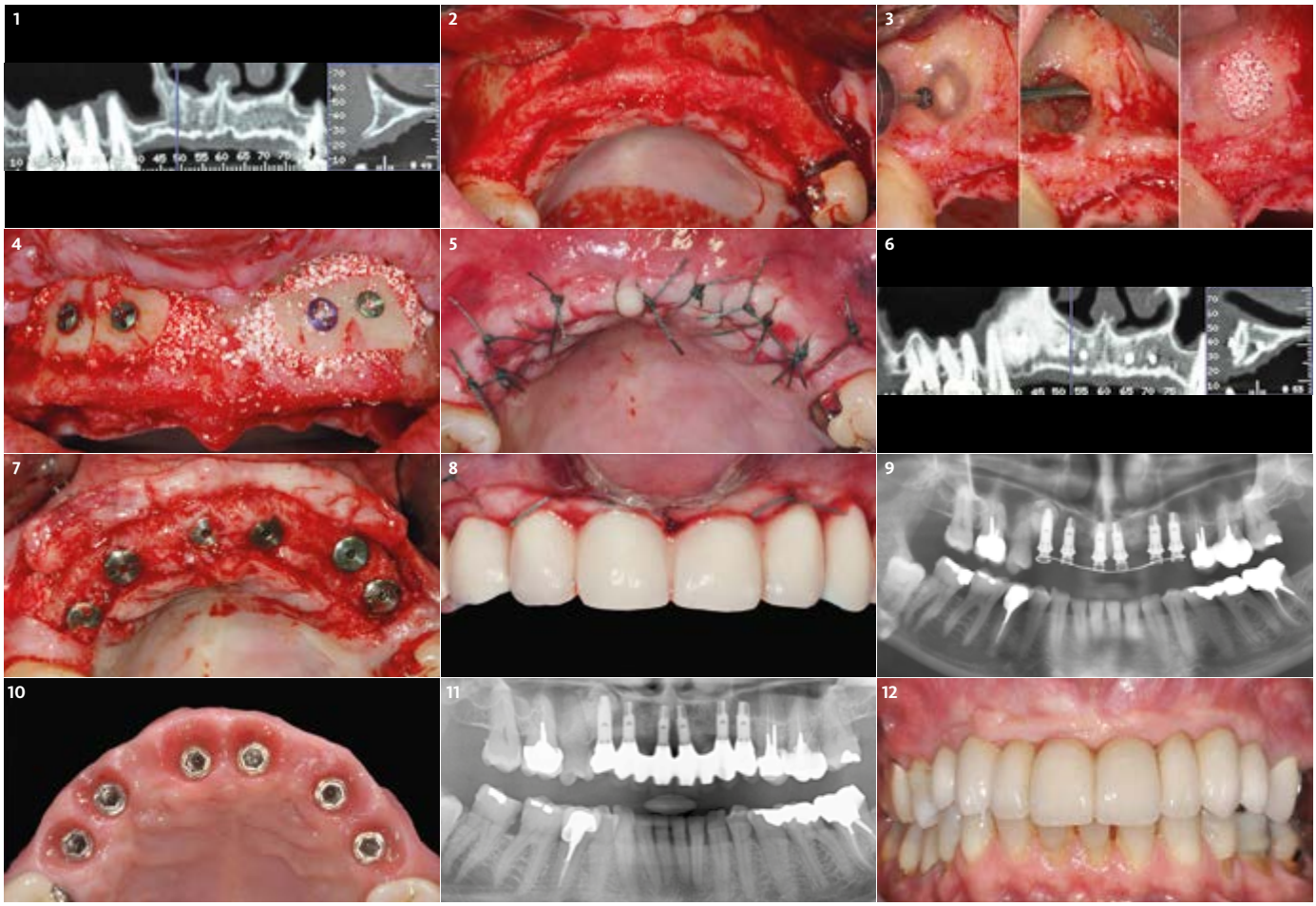


**1** Radio préopératoire : coupe panoramique de scanner montrant une pneumatisation du sinus étendue à la zone canine, associée à une coupe coronale (zone 49) mettant en évidence l'atrophie crestale.

**2** Vue intra-buccale mettant en évidence une zone antérieure maxillaire atrophiée.

**3** Elévation du plancher sinusien par abord lateral minimalement invasif, associée à un comblement avec Geistlich Bio-Oss®.

**4** Reconstruction osseuse selon la technique décrite par F. Khoury: Bloc osseux cortical unilateralement prélevé au ramus, préparé et fixé à distance du site receveur par des vis d'ostéosynthèse. L'espace résiduel est rempli par un broyat de de 50 % d'os autologue et 50 % de Geistlich Bio-Oss®.

**5** Sutures en x et u modifiées afin d'assurer l'herméticité du lambeau

**6** Radiographie 6 mois postopératoires : coupe panoramique de scanner, montrant un rehaussement du plancher sinusien, associée à une coupe coronale (zone 53) mettant en évidence la reconstruction osseuse horizontale.

**7** Deuxième chirurgie à 6 mois post-opératoires : dépose du matériel d'ostéosynthèse et mise en place des implants en fonction du projet esthétique prédéfini.

**8** Vue intra-buccale à 12 mois postopératoires montrant la 3e chirurgie : restauration prothétique provisoire implanto-portée associée une greffe bilatérale de tissu conjonctif provenant du palais.[25]

**9** Radio 15 mois après l'intervention montrant la prothèse provisoire.

**10** Vue occlusale 15 mois après l'intervention objectivant le volume tissulaire reconstruit et le positionnement des implants.

**11** Radiographie 6 ans postopératoires : prothèse d'usage en place mettant en évidence un volume osseux stable.

**12** Vue clinique intra-orale 6 ans après l'intervention montrant un volume tissulaire stable.

# Élévation du plancher sinusien par voie latérale associée à une ROG.

Dr Joao Batista César Neto, Dr Luiz Antonio Ruy | Sorocaba, Brésil

**DÉFI CLINIQUE**

Un cas difficile de réhabilitation orale avec un défi particulier dans les régions 15 et 16. Un accident de voiture quelques années plus tôt est la cause des lésions du patient dans cette région entraînant une modification de l'anatomie sinusienne avec perte partielle de la paroi vestibulaire du sinus et présence de tissu cicatriciel dans une partie du sinus.

**BUT/APPROCHE**

Pendant l'élévation du lambeau, le tissu cicatriciel est coupé et partiellement retiré. Après cette étape, une membrane Geistlich Bio-Gide® est placée pour isoler le tissu fibreux présent dans la partie supérieure du sinus. La membrane sinusienne est ensuite soulevée dans la région médiane du sinus. La cavité sinusienne est remplie de Geistlich Bio-Oss® également utilisé pour compenser l'atrophie de la crête. Geistlich Bio-Gide® est stabilisée du côté vestibulaire avec des pins en titane et stabilisée au niveau du palais.

**CONCLUSION**

Cette approche a permis de régénérer aussi bien le sinus que la crête atrophiée en une seule chirurgie.

**Aperçu du résultat clinique**

**OBJECTIFS**

› Situation complexe en raison des changements anatomiques causés par un accident de voiture.
› Élévation du plancher sinusien par approche par latérale associée à une régénération osseuse guidée.
› Implantation à 10 mois après l'augmentation osseuse.

**CONCLUSIONS**

› Traitement par élévation du plancher sinusien en deux étapes.
› Une élévation du plancher sinusien en combinaison avec une régénération osseuse guidée utilisant Geistlich Bio-Oss® et Geistlich Bio-Gide® conduit à un volume osseux stable permettant l'implantation.

**AVANT**

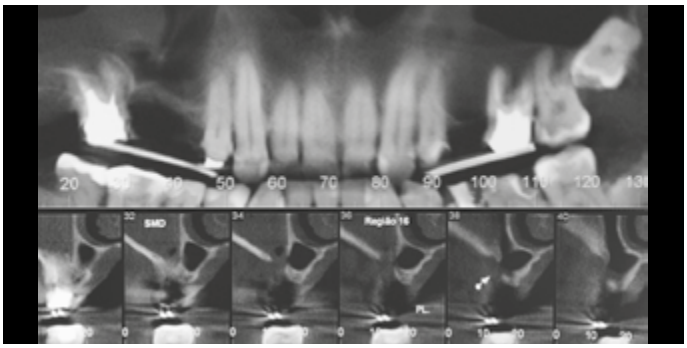

**APRÈS**

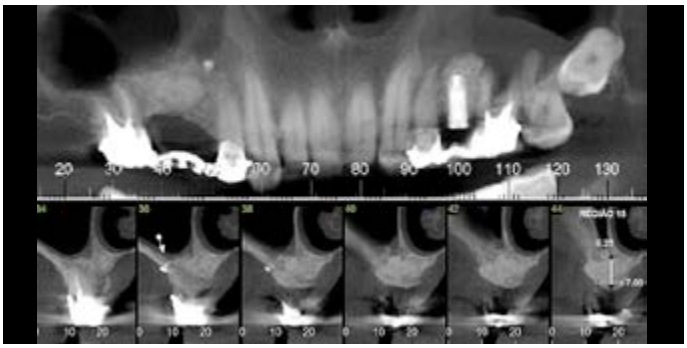

| APPROCHE | TRAITEMENT | MOYENS ADDITIONNELS |
|---|---|---|
| ☒ Voie latérale | ☒ Geistlich Bio-Oss® | ☐ Une étape |
| ☐ Voie crestale | ☒ Geistlich Bio-Gide® | ☒ Deux étapes |
| ☒ Régénération osseuse | | |

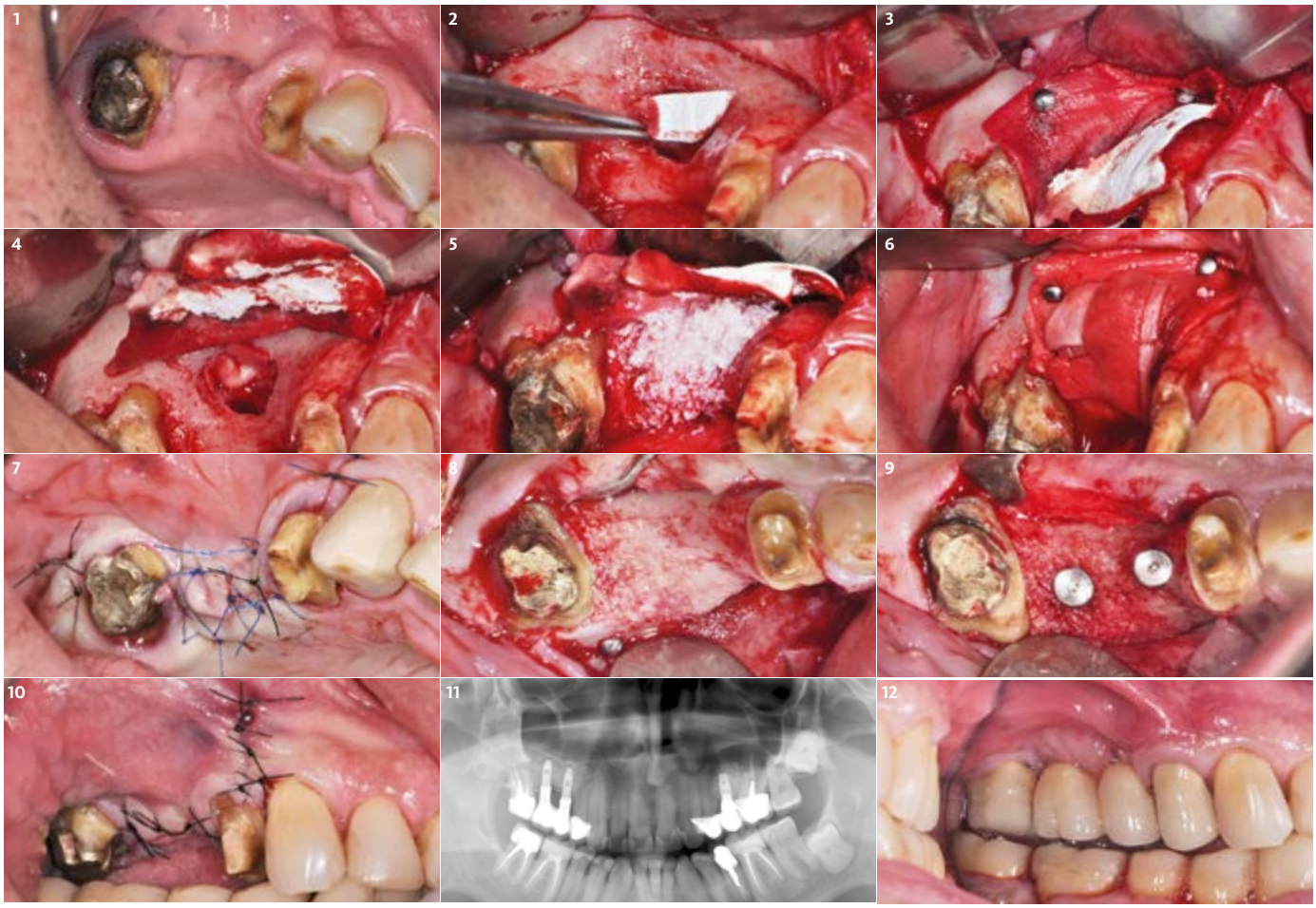

**1** Vue occlusale préopératoire.

**2** Geistlich Bio-Gide® est découpée à la bonne taille pour recouvrir le tissu fibreux dans la partie supérieure du sinus.

**3** Geistlich Bio-Gide® est préparée en vue de la reconstruction de la crête et stabilisée avec des pins en titane placés apicalement par rapport à la fenêtre du sinus.

**4** Position finale de Geistlich Bio-Gide® utilisée pour isoler le tissu fibreux apparu suite au traumatisme ancien.

**5** Geistlich Bio-Oss® placé à l'intérieur du sinus également pour corriger le défaut osseux dans le premier tiers de la crête.

**6** Position finale de Geistlich Bio-Gide®. La membrane est positionnée côté vestibulaire avec des pins en titane et glissée sous le lambeau palatin. Remarque : les pièces restantes ont été utilisées pour renforcer l'isolation de la région vestibulaire.

**7** Immédiatement après l'opération, la plaie est fermée en associant des sutures horizontales en matelassier à des sutures à points simples interrompus.

**8** Vue occlusale du tissu régénéré lors de la chirurgie implantaire, 10 mois après la greffe osseuse.

**9** Position des implants. Remarque : des implants à diamètre étroit (3,25 x 10 mm et 3,25 x 8 mm) sont utilisés en raison de l'espace limité dans la région édentée.

**10** Sutures après la pose de l'implant.

**11** Radio panoramique 3 ans après la greffe osseuse. À noter : la stabilité du tissu régénéré et la restauration des deux côtés.

**12** Vue clinique de la restauration finale 3 ans après la greffe osseuse et 2 ans et 2 mois après la pose de l'implant.

# Préservation de la crête alvéolaire afin de prévenir l'élévation du plancher sinusien

Dr Ryan SB Lee, Dr Lisetta Lam, Prof. Saso Ivanovski | Brisbane, Australie

**DÉFI CLINIQUE**

La combinaison de la résorption de l'os alvéolaire et de la pneumatisation du sinus après une extraction dentaire en secteur postérieur maxillaire réduit la hauteur osseuse disponible pour la future implantation et renforce la nécessité d'un comblement sinusien. Les techniques d'élévation de sinus telles que les approches par voie latérale ou crestale, qui malgré une bonne prévisibilité peuvent être une cause supplémentaire de morbidité chez les patients, augmentent le risque de complications (exemple : perforation de la membrane sinusienne), les coûts et la durée des traitements.[26,27] Une autre option thérapeutique peut inclure l'utilisation d'implants courts (longueurs < 6 mm) dans le maxillaire postérieur. Toutefois, les preuves cliniques du succès à long terme sont actuellement insuffisantes.[28,29]

**BUT/APPROCHE**

La préservation de la crête alvéolaire dans le maxillaire postérieur est choisie pour limiter le recours aux procédures d'augmentation. Des CT scans sont réalisés avant l'extraction pour évaluer la hauteur osseuse verticale de référence. Après l'extraction, le débridement soigné de l'alvéole permet d'éliminer tous les tissus inflammatoires ou infectieux, puis l'intégrité de la table vestibulaire est vérifiée. Des granules (Geistlich Bio-Oss®) de biomatériau d'origine xénogénique constitués de la partie minérale d'un os bovin déprotéinisé (0,25–1,0 mm) sont compactés dans l'alvéole 0,5 mm au-dessus de la crête alvéolaire. Une membrane de collagène porcin (Geistlich Bio-Gide®) est ensuite préparée et appliquée sur l'alvéole pour prévenir la perte de particules et garantir la stabilité de la plaie. Par ailleurs, une technique de sutures croisées internes[30] est utilisée pour stabiliser la membrane et le biomatériau sans fermeture primaire. Après l'intervention, des antibiotiques et un bain de bouche antiseptique sont prescrits. Les sutures sont déposées à deux semaines. Après une période de cicatrisation de 4 mois, un contrôle clinique et un CT scan post-extraction sont réalisés pour déceler des changements éventuels dans la hauteur de la crête verticale et le volume du sinus.

**CONCLUSION**

La préservation de la crête alvéolaire après l'extraction des dents postérieures maxillaires peut minimiser le remodelage faisant suite à l'extraction et à la pneumatisation du sinus, réduisant ainsi le recours aux procédures d'augmentation du sinus avant l'implantation.

**Aperçu du résultat clinique**

**OBJECTIFS**

> Préservation de la crête alvéolaire en secteur maxillaire postérieur.
> Réduction du recours aux procédures d'augmentation du sinus.

**CONCLUSIONS**

> La préservation de la crête alvéolaire avec Geistlich Bio-Oss® et Geistlich Bio-Gide® réduit le recours aux procédures d'augmentation du sinus avant l'implantation.

**AVANT**

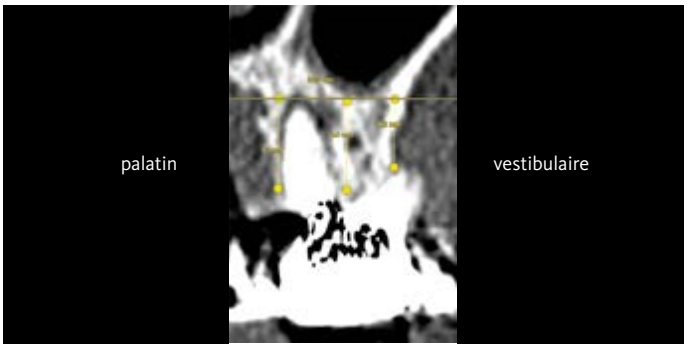


**APRÈS**

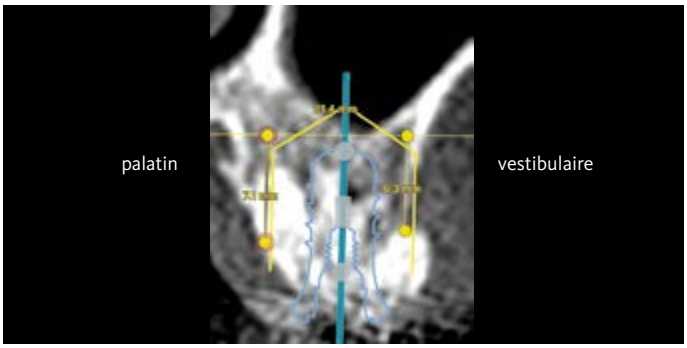

| APPROCHE | TRAITEMENT | MOYENS ADDITIONNELS |
|---|---|---|
| ☐ Voie latérale | ☒ Geistlich Bio-Oss® | ☒ Une étape |
| ☐ Voie crestale | ☒ Geistlich Bio-Gide® | ☐ Deux étapes |
| ☒ Régénération osseuse | | |

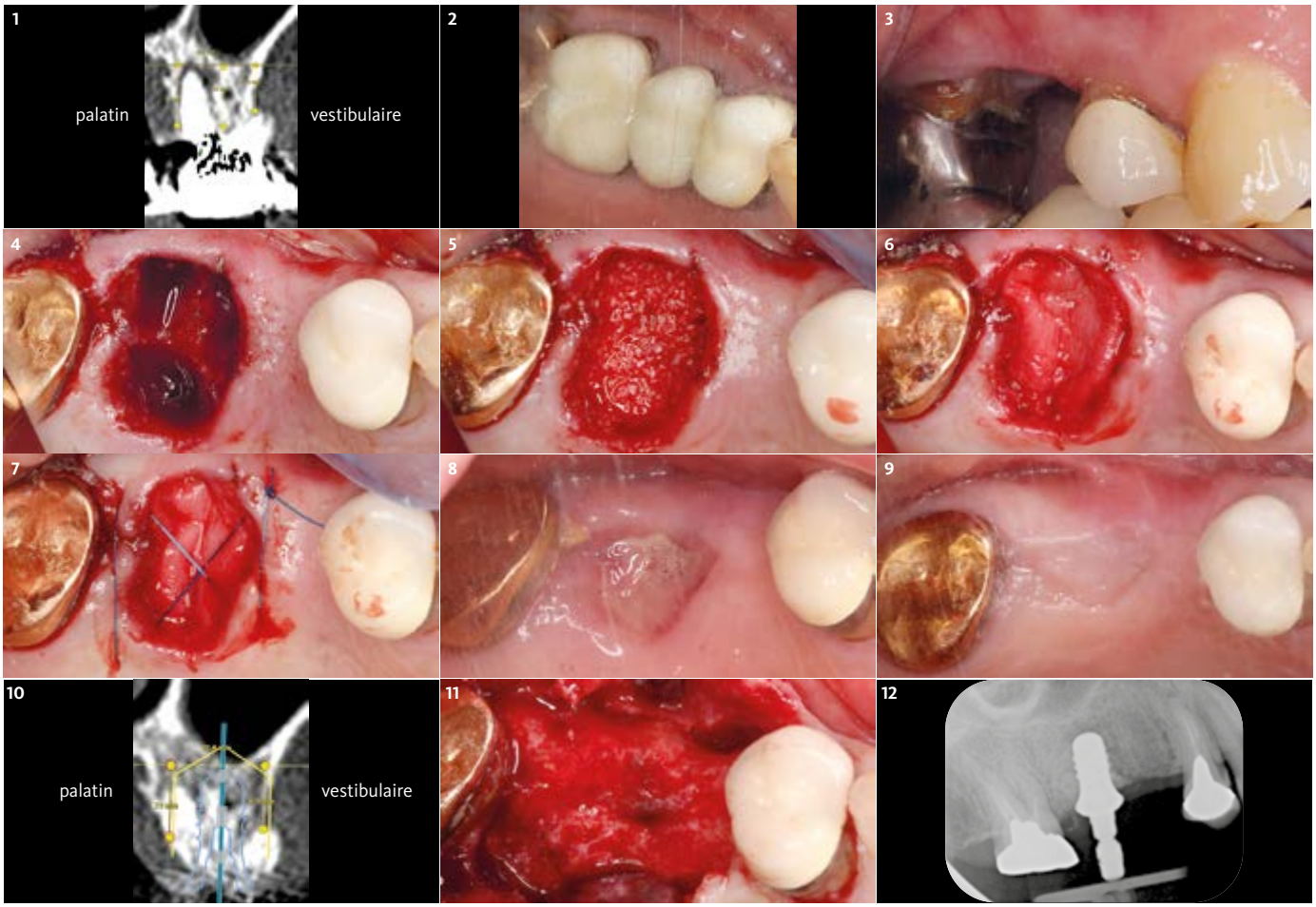


**1** Fracture de la dent 16, échec du traitement du canal radiculaire et proximité avec le plancher sinusien. Crête osseuse alvéolaire sur ligne horizontale le long du plancher sinusien : vestibulaire 6,2 mm, hauteur de mi-crête 8 mm, palatin 8,1 mm.

**2** Présentation clinique préopératoire avec bridge à 3 éléments (16–14).

**3** Bridge sectionné et pontique (15) retiré, présentant une perte d'attache clinique de 2–3 mm en mésial de 16 et distal de 14.

**4** Extraction de 16 sans élévation de lambeau muco-périosté de pleine épaisseur ; paroi vestibulaire de l'alvéole intacte. Débridement de l'alvéole. Dimensions de l'alvéole : mésio-distal 9,5 mm, vestibulo-lingual 10,5 mm.

**5** Préservation de la crête alvéolaire avec Geistlich Bio-Oss® (0,25–1,0 mm) compacté et dépassant légèrement de la crête alvéolaire (0,5 mm).

**6** Application de la membrane Geistlich Bio-Gide® pour couvrir le biomatériau.

**7** Une technique de sutures croisées internes est utilisée pour stabiliser le site sans fermeture primaire.

**8** Alvéole cicatrisant en 16 et retrait des sutures. À noter la formation de tissu de granulation sur la membrane exposée.

**9** Alvéole cicatrisant en 16 après 4 mois montrant une fermeture de la plaie sans complication.

**10** CT scan pour la planification implantaire avec un implant de 8 mm. Matériau visible sur les images CT. Mesures de la hauteur osseuse verticale (hauteur du cortex vestibulaire 6,3 mm, hauteur du cortex palatin 7,1 mm).

**11** Élévation d'un lambeau muco-périosté de pleine épaisseur et intégration des particules Geistlich Bio-Oss® dans la crête alvéolaire cicatrisée. Des changements horizontaux et verticaux mineurs sont constatés.

**12** Pose de l'implant en 16 (implant Tissue Level de 8 mm). Aucune autre greffe requise.

# Associations de matériaux recommandées

| | Élévation du plancher sinusien par voie latérale | Élévation du plancher sinusien par voie crestale | Élévation du plancher sinusien et augmentation osseuse | Éviter l'élévation du plancher sinusien |
|---|---|---|---|---|
| **MATÉRIAUX DE SUBSTITUTION OSSEUSE** | | | | |
| **Granules Geistlich Bio-Oss®** 0,25–1 mm<br>0,25 g ~ 0,5 cm³, 0,5 g ~ 1,0 cm³ | | S | | S |
| **Granules Geistlich Bio-Oss®** 0,25–1 mm<br>1,0 g ~ 2,0 cm³, 2,0 g ~ 4,0 cm³ | S | | S | |
| **Granules Geistlich Bio-Oss®** 1-2 mm<br>0,5 g ~ 1,5 cm³, 1,0 g ~ 3,0 cm³, 2,0 g ~ 6,0 cm³ | L | | L | |
| **Granules Geistlich Bio-Oss Pen®** 0,25–1 mm<br>0,25 g ~ 0,5 cm³ | | | | S |
| **Granules Geistlich Bio-Oss Pen®** 0,25–1 mm<br>0,5 g ~ 1,0 cm³ | S | | S | S |
| **Granules Geistlich Bio-Oss Pen®** 1-2 mm<br>0,5 g ~ 1,5 cm³ | L | | L | |
| **Geistlich Bio-Oss® Collagen**<br>50 mg (2.5 x 5.0 x 7.5 mm), 100 mg (5.0 x 5.0 x 7.0 mm), 250 mg (7.0 x 7.0 x 7.0 mm), 500 mg (10.0 x 10.0 x 7.0 mm) | | | | |
| **MEMBRANES** | | | | |
| **Geistlich Bio-Gide®***<br>13 x 25 mm | | | | |
| **Geistlich Bio-Gide®**<br>25 x 25 mm | | | | |
| **Geistlich Bio-Gide®**<br>30 x 40 mm | | | | |
| **Geistlich Bio-Gide® Compressed***<br>13 x 25 mm | | | | |
| **Geistlich Bio-Gide® Compressed***<br>20 x 30 mm | | | | |

*La disponibilité des produits peut varier en fonction des pays

## Références


1 Boyne PJ et al. J Oral Surg. 1980 Aug;38(8):613-6. (clinical study)
2 Wheeler SL et al. Int J Oral Maxillofac Implants. 1996 Jan-Feb;11(1):26-34. (clinical study)
3 Lee J-E et al. World J Clin Cases. 2014 Nov 16;2(11):683-8. (clinical study)
4 Summers RB. Compendium. 1994 Feb;15(2):152, 154-6, 158 passim; quiz 162. (clinical study)
5 Tatum H, Jr. 1986. Dental clinics of North America 30(2):207-229. (clinical study)
6 Krennmair G et al. Int J Oral Maxillofac Implants. 2007 May-Jun;22(3):351-8. (clinical study)
7 Jensen OT et al. Int J Oral Maxillofac Implants. 1998;13 Suppl:11-45. (clinical study)
8 Rasperini G et al. Int J Periodontics Restorative Dent. 2010 Jun;30(3):265-73. (clinical study)
9 Weng D et al. Eur J Oral Implantol 2011; 4. Supplement: 59–66. (clinical study)
10 Chrcanovic BR et al. J Oral Rehabil. 2014 Jun;41(6):443-76. (clinical study)
11 Glauser R et al. Clin Implant Dent Relat Res. 2001;3(4):204-13. (clinical study)
12 Jain N et al. J Clin Diagn Res. 2016 Sep;10(9):ZE14-ZE17. (clinical study)
13 Palacios JAV et al. 2017. Clin Oral Investig. 2018 Jan;22(1):69-80. (clinical study)
14 ITI Treament Guide Volume 5, Sinus Floor Elevation Procedures. (preclinical study)
15 US market report suite for dental bone graft substitutes and other biomaterials, iDATA_USDBGS19_MS, Published in January 2019 by iData Research Inc., 2019. (market research)
16 Europe market report suite for dental bone graft substitutes and other biomaterials, iDATA_EUDBGS19_MS, Published in July 2019 by iData Research Inc., 2019. (market research)
17 Aghaloo TL et al. Int J Oral Maxillofac Implants. 2007;22 Suppl:49-70. (clinical study)
18 Traini T et al. J Periodontol. 2007 May;78(5):955-61. (clinical study)
19 Sartori S et al. Clin Oral Implants Res. 2003 Jun;14(3):369-72. (clinical study)
20 Erdem NF et al. Implant Dent. 2016 Apr;25(2):214-21. (clinical study)
21 Chackartchi T et al. Clin Oral Implants Res. 2011 May;22(5):473-80. (clinical study)
22 Wallace SS et al. Ann Periodontol. 2003 Dec;8(1):328-43. (clinical study)
23 Wallace SS et al. Int J Periodontics Restorative Dent. 2005 Dec;25(6):551-9. (clinical study)
24 Schwartz-Arad D et al. J Periodontol. 2004 Apr;75(4):511-6. (clinical study)
25 Hürzeler MB1, Weng D. Int J Periodontics Restorative Dent. 1999 Jun;19(3):279-87. (clinical study)
26 Pjetursson et al. J Clin Periodontol. 2008 Sep;35(8 Suppl):216-40. (clinical study)
27 Tan et al. J Clin Periodontol. 2008 Sep;35(8 Suppl):241-54 (clinical study)
28 Fan et al. Clin Implant Dent Relat Res. 2017 Feb;19(1):207-215. (clinical study)
29 Thoma et al. J Clin Periodontol. 2015 Jan;42(1):72-80. (clinical study)
30 Park et al. J Periodontal Implant Sci. 2016 Dec;46(6):415-425. (clinical study)
31 Rothamel D et al. Clin. Oral Implants Res. 2005; 16(3): 369-378. (pre-clinical study)
32 Perelman-Karmon M et al. Int J Periodontics Restorative Dent. 2012 Aug;32(4):459-65. (clinical study)
33 Data on File. Geistlich Pharma AG, Wolhusen, Switzerland. (pre-clinical study)
34 China market report suite for dental bone graft substitutes and other biomaterials, iDATA_CHDBGS18_MS, Published in November 2018 by iData Research Inc., 2018. (market research)
35 Australia market report suite for dental bone graft substitutes and other biomaterials, iDATA_AUDBGS18_MS, Published in November 2018 by iData Research Inc., 2018. (market research)
36 India market report suite for dental bone graft substitutes and other biomaterials, iDATA_INDBGS18_MS, Published in November 2018 by iData Research Inc., 2018. (market research)
37 South Korea market report suite for dental bone graft substitutes and other biomaterials,iDATA_SKDBGS18_MS, Published in November 2018 by iData Research Inc., 2018. (market research)
38 Japan market report suite for dental bone graft substitutes and other biomaterials, iDATA_JPDBGS18_MS, Published in November 2018 by iData Research Inc., 2018. (market research)

# Gamme de produits*

**Geistlich Bio-Oss®**

Granulométrie fine S (0,25–1 mm) | Quantités : 0,25 g, 0,5 g, 1,0 g, 2,0 g (1 g ~ 2,05 $cm^3$)
Granulométrie large L (1–2 mm) | Quantités : 0,5 g, 1,0 g, 2,0 g (1 g ~ 3,13 $cm^3$)

Les granules S de Geistlich Bio-Oss® sont recommandés pour des défauts de petit volume de 1–2 alvéoles et pour le modelage des contours des greffes autologues en blocs. Les granules Geistlich Bio-Oss® L sont adaptés pour la régénération de surfaces plus importantes et offrent suffisamment d'espace à l'os pour se développer.

**Geistlich Bio-Oss® Collagen**

Geistlich Bio-Oss® (petits granules) + 10% de collagène (porcin)
Dimensions : 50 mg (2.5 x 5.0 x 7.5 mm), 100 mg (5.0 x 5.0 x 7.0 mm), 250 mg (7.0 x 7.0 x 7.0 mm), 500 mg (10.0 x 10.0 x 7.0 mm)

Geistlich Bio-Oss® Collagen est indiqué dans le traitement des défauts parodontaux et des alvéoles après avulsion. Grâce à l'ajout de collagène, Geistlich Bio-Oss® Collagen est particulièrement simple à appliquer et s'adapte à la morphologie du défaut.

**Geistlich Bio-Oss® Pen**

Granulométrie fine (0,25–1 mm) | Quantités : 0,25 g ~ 0,5 $cm^3$, 0,5 g ~ 1,0 $cm^3$
Granulométrie large (1–2 mm) | Quantités : 0,5 g ~ 1,5 $cm^3$

Les granules Geistlich Bio-Oss® sont conditionnés en applicateur. Ce dernier permet d'appliquer le substitut osseux avec une précision supérieure sur le site chirurgical. Geistlich Bio-Oss Pen® existe en deux granulométries.



**Geistlich Bio-Gide®**

Dimensions : 13 × 25 mm*, 25 × 25 mm, 30 × 40 mm

Geistlich Bio-Gide® stabilise le site de la régénération et évite la dispersion des particules pour une régénération osseuse optimale.[32] La structure naturelle du collagène favorise une vascularisation homogène, l'intégration tissulaire et aide à stabiliser la plaie.[31] La combinaison de la souplesse, d'une bonne adhésion, et de la résistance à la déchirure contribue à une manipulation facile, à gagner du temps et à simplifier la procédure chirurgicale.[33]

**Geistlich Bio-Gide® Compressed**

Dimensions : 13 × 25 mm, 20 × 30 mm

Geistlich Bio-Gide® Compressed est le produit jumeau de Geistlich Bio-Gide® avec une plus grande fermeté.[25] La structure naturelle du collagène permet une vascularisation homogène, un support à l'intégration tissulaire et une stabilisation de la plaie.[31] Geistlich Bio-Gide® est plus facile à couper et plus ferme au toucher.[33]

Geistlich
Biomaterials

Plus d'informations
www.geistlich.fr
www.shop.geistlich.fr

Fabricant
Geistlich Pharma AG
Business Unit Biomaterials
Bahnhofstrasse 40
6110 Wolhusen, Suisse

Filiale France
Geistlich Pharma France
Parc des Reflets
165 avenue du Bois de la Pie - CS43073
95913 Roissy CDG Cedex
Téléphone +33 (0)1 48 63 90 26

Dispositifs médicaux de classe III
Réservés aux Professionnels de Santé
Organismes certificateurs TÜV CE 0123
Lire attentivement la notice avant utilisation

swiss made

# Geistlich Biomaterials – experts à 100 % de la régénération

- Produits biodérivés innovants pour la régénération osseuse et des tissus mous.
- De la recherche, du développement et de la production jusqu'au marketing : toute l'expertise de la régénération sous un seul toit.
- Plus de 165 ans d'expérience dans le traitement de l'os et du collagène.
- Notre collaboration étroite avec la communauté scientifique et dentaire nous permet de développer des solutions et d'améliorer la qualité de vie du patient.
- Nos produits pionniers de la dentisterie régénérative sont notamment les familles de produits Geistlich Bio-Oss®, Geistlich Bio-Gide®, Geistlich Mucograft® et Geistlich Fibro-Gide®.

601796/0820/fr © 2020 Geistlich Pharma AG – Sous réserve de modification