LEADING REGENERATION

Geistlich Biomaterials

La régénération parodontale chirurgicale

Concepts thérapeutiques

SOMMAIRE

3 Pourquoi une régénération parodontale ?

4 Thérapie régénérative : attaquer le mal à la racine...

5 Proposition d'un concept thérapeutique pour les dents présentant une lésion parodontale sévère

6 Influence de la morphologie des lésions sur les résultats de la régénération

7 Preuves scientifiques et cliniques concernant la phase chirurgicale de préservation osseuse

8–18 **CAS CLINIQUES**

Cas 1 : Dr. Frank Bröseler | Lésion intra-osseuse à 2 parois : cratère interproximal
Cas 2 : Dr. Diego Capri | Lésion à 3 parois : progression rapide de la lésion
Cas 3 : Pr. Michael Christgau | Lésion étendue à 2 parois
Cas 4 : Dr. Pierpaolo Cortellini | Chirurgie de régénération parodontale
Cas 5 : Dr. Daniel Etienne | Traitement d'une lésion infra-osseuse à 1 paroi
Cas 6 : Prof. Dr. Markus Hürzeler | Lésions combinées
Cas 7 : Dr. Syed Mahnaz | Chirurgie régénératrice de la 11 - Lésion endo-parodontale
Cas 8 : Pr. Giulio Rasperini | Lésion à 2 parois - zone non esthétique
Cas 9 : Pr. Anton Sculean | Lésion intra-osseuse profonde à 2 parois
Cas 10 : Dr. Beat Wallkamm | Lésion à 2 parois dans la zone esthétique
Cas 11 : Pr. Giovanni Zucchelli | Lésion intra-osseuse sévère à 2 parois

19 Références

20 Gamme de produits pour la régénération parodontale

Pourquoi une régénération parodontale ?

Aider les patients souffrant de parodontite à retrouver et à maintenir une hygiène, une fonction et une esthétique orales de qualité est l'objectif recherché par tous les dentistes. Pour l'atteindre, plusieurs approches thérapeutiques ont été développées en fonction de la sévérité de l'atteinte parodontale. Les biomatériaux jouent un rôle de plus en plus essentiel dans le traitement de la maladie parodontale et font désormais partie intégrante de nombreux protocoles. Le choix judicieux des biomatériaux, associé à des protocoles thérapeutiques éprouvés, peut non seulement permettre de juguler l'évolution de la maladie parodontale mais aussi d'assurer une régénération de qualité des tissus durs et mous.[1,2]

Les concepts thérapeutiques présentés ici synthétisent les techniques éprouvées de Régénération Osseuse Guidée (ROG) et de Régénération Tissulaire Guidée (RTG) pour un traitement efficace des principales lésions parodontales. Ils s'appuient sur des preuves scientifiques et présentent toutes les étapes des cas cliniques pour lesquels ils montrent des résultats stables et satisfaisants. Ce guide est destiné aux praticiens. Il expose les options thérapeutiques fiables liées à l'utilisation de biomatériaux de qualité. Son but est de présenter les techniques et les outils mis en oeuvre pour la régénération des tissus au bénéfice de la qualité du traitement et d'une plus grande satisfaction à long terme des patients.[2]

TABLEAU 1 : Pronostic de dents compromises sur le plan parodontal. Pour apparaître dans la classification, il faut au moins un des paramètres (deux pour les dents pour lesquelles le pronostic est sans espoir).[6-8]

Bon	Incertain	Sans espoir
Dents avec une perte osseuse < 50%	> dents avec perte osseuse de 50-75 % ou > profondeur de poches de 6-8 mm ou > furcation de classe 2 ou > déficit angulaire	> dents avec perte osseuse >75 % ou > profondeur de poches > 8 mm ou > furcation de Classe 2 ou > mobilité de Classe 3 ou > dents présentant au moins 2 caractéristiques de la catégorie « Incertain »

Conservation de la dent ou de l'implant ?

En principe, un patient devrait garder ses dents toute la vie. Pouvoir conserver ses dents est aussi lié à la qualité de l'hygiène bucco-dentaire au cours de la vie. La longévité des dents dépend en grande partie de la bonne santé du parodonte, de la pulpe, de la région péri-apicale et de l'ampleur des restaurations.[3] Plusieurs risques sont à prendre en compte pour décider ou non de conserver une dent. Le dilemme entre régénération parodontale autorisant la conservation de la dent et extraction dentaire est sans doute l'un des plus complexes auxquels le dentiste est confronté dans sa pratique clinique quotidienne.[4]

Estimer que le pronostic est incertain et exige un traitement complexe pour une préservation éventuelle de la dent, ou bien la juger sans espoir et opter pour une extraction dans les meilleurs délais : la décision est souvent difficile à prendre, d'autant qu'elle influence considérablement la planification du traitement et la vie du patient. La priorité donnée au traitement visant à conserver des dents compromises sur le plan parodontal le plus longtemps possible s'inscrit dans cette logique qui veut qu'on épuise toutes les options de prise en charge parodontale et de traitement endodontique afin de retarder au maximum l'extraction.[4, 5]

Dans les deux cas, conservation ou extraction, les biomatériaux sont souvent nécessaires pour atteindre les objectifs du traitement. Le Tableau 1 reprend certains des critères utilisés pour le pronostic des dents au parodonte compromis.

Thérapie régénérative : attaquer le mal à la racine...

Pronostic bon, incertain, sans espoir, et maintenant ?

Avant d'envisager une thérapie régénérative, un traitement initial non chirurgical est indispensable. Cette phase consiste en différentes interventions qui ont toutes pour but de favoriser une bonne réponse des tissus en éliminant l'infection et en atténuant l'inflammation : éducation du patient aux bonnes pratiques d'hygiène bucco-dentaire, détartrage-surfaçage radiculaire, traitement antibactérien et élimination des facteurs favorisant la plaque dentaire. Si ces méthodes n'ont pas permis de prévenir la perte osseuse, il est recommandé de passer à un traitement chirurgical et même à une thérapie régénérative pour les dents au parodonte compromis (Figure 2).[9-11]

Dans les cas où le pronostic est incertain, on peut préférer la thérapie régénérative à l'extraction dentaire. En effet, l'extraction des dents affectées par une parodontite ne résoud pas les problèmes sous-jacents de cette pathologie. En outre, les dents compromises sur le plan parodontal mais traitées ont les mêmes taux de survie que les implants sous réserve d'une bonne maintenance.[12]

De plus en plus de preuves viennent confirmer que la régénération parodontale peut permettre la conservation à long terme de dents présentant initialement des poches profondes associées à des lésions intra-osseuses.[12-15] Un essai clinique randomisé à long terme sur 50 patients comparant la régénération parodontale avec l'extraction et la restauration prothétique de dents condamnées a permis de conserver 92 % des dents initialement qualifiées de « sans espoir » et dont l'extraction était programmée.[7]

Au niveau des dents conservées, le confort, la fonction et les paramètres parodontaux sont restés cliniquement stables pendant toute la période de suivi de 5 ans (Figure 1).[12]

Objectif du traitement régénératif
> Restaurer *ad integrum* le parodonte (incl. os, cément et ligament)
> Prévenir la migration épithéliale pour éliminer un facteur de risque de récidive de la parodontite
> Conserver les dents
> Esthétique

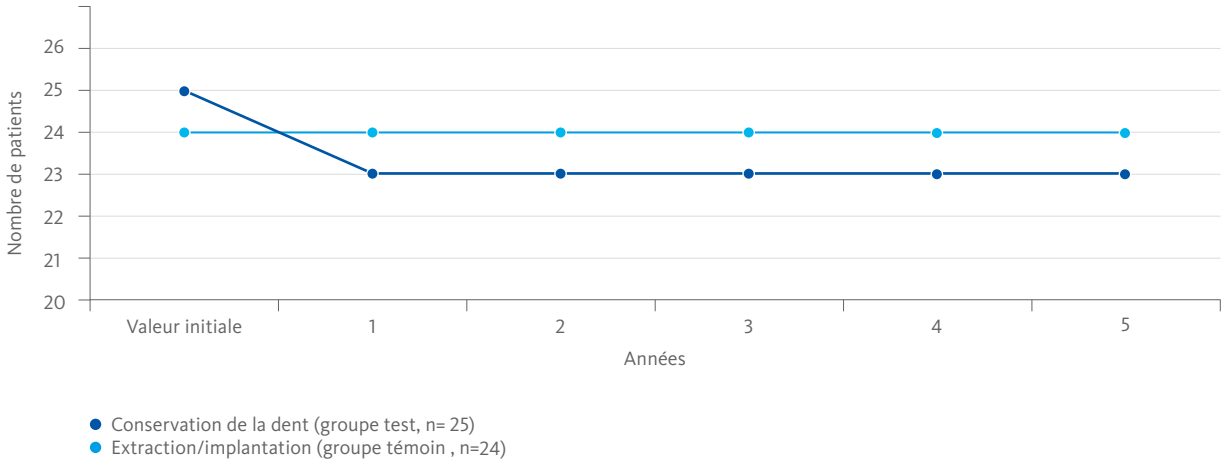

FIGURE 1 : Analyse de survie. Comparaison entre des dents condamnées traitées par régénération parodontale (groupe test) et des dents implanto-portées au niveau des sites d'extraction de dents condamnées (groupe témoin). Survie à 5 ans de 100 % dans le groupe témoin contre 92 % dans le groupe test.[12]

Proposition d'un concept thérapeutique pour les dents présentant une lésion parodontale sévère

Le plan de traitement ci-dessous décrit un protocole clinique :

DIAGNOSTIC

Phase non chirurgicale

PHASE I TRAITEMENT INITIAL

Contrôle de la plaque dentaire et éducation du patient. Détartrage / Surfaçage radiculaire.

REEVALUATION

Phase de décision thérapeutique

PHASE II CONSOLIDATION

Contrôle des paramètres cliniques : saignement au sondage (BOP), niveau d'attache clinique (CAL), profondeur des poches(PD). Décision sur la suite du traitement.

Pas de traitement chirurgical nécessaire

Phase chirurgicale conservatrice

PHASE IIIA CONSERVATION DE LA DENT

Chirurgie parodontale, avec ROG/RTG* ou débridement avec lambeau d'assainissement (OFD)

Phase chirurgicale restauratrice

PHASE IIIB EXTRACTION DE LA DENT

Restauration prothétique ou remplacement de la dent par un implant

Phase de maintenance

PHASE IV MAINTENANCE

Contrôle de la plaque avec ou sans traitement antibiotique. Suivi régulier des paramètres cliniques : BOP, CAL, PD et perte osseuse (peri-implantite en cas d'implantation).

FIGURE 2: Proposition d'un concept thérapeutique (sur la base de Newman[9], Lindhe[10], Rateitschak[11])

* Ce concept thérapeutique correspond seulement à des cas de ROG/RTG

Influence de la morphologie des lésions sur les résultats de la régénération

On connait bien les facteurs susceptibles d'influencer la cicatrisation parodontale (âge, tabagisme, médicaments, soins post-opératoires, maintenance parodontale, hygiène orale, alimentation, stress). Mais la morphologie de la lésion conditionne également les résultats du traitment.[16] Chaque lésion parodontale osseuse présente une anatomie unique. Un premier niveau de classification, présenté Figure 3, différencie les lésions horizontales, infra-osseuses et les furcations.[17] Dans les lésions horizontales, la base de la poche est située coronairement à la crête alvéolaire tandis que les lésions infra-osseuses sont apicales (lésions verticales).

La thérapie régénérative (ROG/RTG) est indiquée pour les lésions osseuses ayant encore trois, deux ou au moins une paroi. Dans une certaine mesure, il est également possible de traiter les furcations de Classe II par RTG.[18] Des publications ont montré que les lésions intra-osseuses à 2 et 3 parois répondent mieux à la RTG que celles à 1 paroi. Cependant, plus la lésion infra-osseuse est profonde, plus on peut escompter des gains d'attache et osseux importants.[16] Le Tableau 2 présente d'autres caractéristiques de lésions pouvant influencer les résultats de la régénération.

Ce concept thérapeutique répartit les situations en fonction du nombre de parois préservées et de la composante verticale de la lésion (Figure 4).

TABLEAU 2 : Caractéristiques favorables et défavorables des lésions [16]

Influence Positive	Influence Négative
Composante infra-osseuse profonde (> 3 mm)	Composante infra-osseuse superficielle (≤ 3 mm)
Angle de lésion fermé sur la radiographie	Angle de lésion ouvert sur la radiographie
Profondeur des poches importante	Mobilité de la dent

FIGURE 3: Classification des lésions parodontales osseuses (modifiée d'après Papapanou et al. 2000)[17]

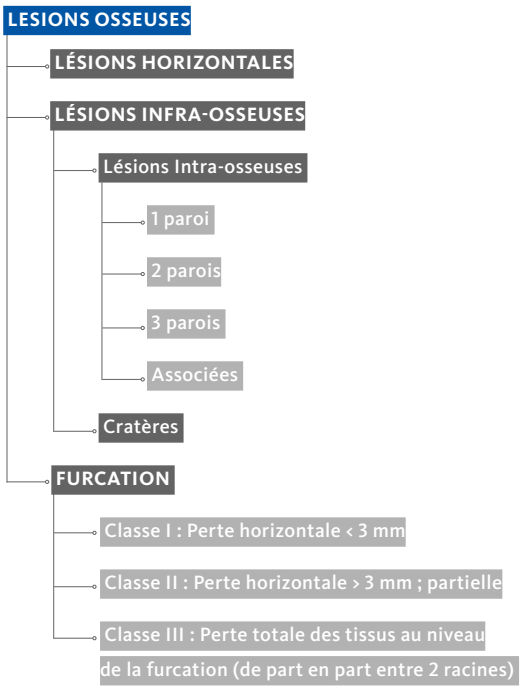

FIGURE 4: Lésions Infra-osseuses (Papapanou et al. 2000)[17]

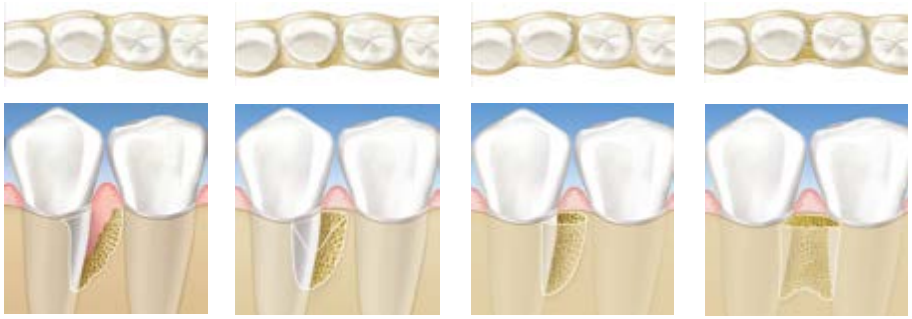

Lésion 1 paroi | Lésion 2 parois | Lésion 3 parois | Cratère interproximal

Preuves scientifiques et cliniques relatives à la phase chirurgicale conservatrice

Une fois prise la décision de conserver la dent, étape suivante consiste à déterminer le traitement chirurgical. Les interventions les plus recommandées associent souvent un substitut osseux à résorption lente et une membrane.[19]

Régénération tissulaire guidée

Certaines publications montrent que la Régénération Tissulaire Guidée (RTG) est supérieure au débridement avec lambeau (OFD) pour le traitement des lésions parodontales intraosseuses et les furcations.[20-22] En fait, la RTG est systématiquement plus efficace que le débridement OFD pour la réduction de :

› la profondeur en cas de furcation horizontale ouverte
› la perte d'attache horizontale et verticale
› La profondeur des furcations mandibulaires et maxillaires de Classe II.

L'utilisation de Geistlich Bio-Oss® autorise l'orthodontie chez les patients après une RTG.[23] En outre, les membranes résorbables se sont révélées supérieures aux non résorbables pour les gains osseux verticaux.[15]

Geistlich Bio-Oss® Collagen et Geistlich Bio-Gide® Perio

Le comblement des lésions avec Geistlich Bio-Oss® Collagen ou Geistlich Bio-Oss® associé à une membrane Geistlich Bio-Gide® a prouvé son efficacité dans la régénération parodontale.[24-30]

Le traitement des lésions intra-osseuses avec Geistlich Bio-Oss® et Geistlich Bio-Gide® Perio a permis d'obtenir des gains d'attache supérieurs et stables à 5 ans par rapport au traitement avec débridement OFD seul (Figure 5).[2]

Les premiers résultats cliniques et histologiques du traitement de lésions endo-parodontales par régénération tissulaire guidée à l'aide de Geistlich Bio-Oss® et de Geistlich Bio-Gide® ont montré que cette association est susceptible de favoriser la néoformation de cément, de ligament parodontal et d'os dans la zone apicale tout en permettant une régénération osseuse complète de la table vestibulaire (Figure 6).[19]

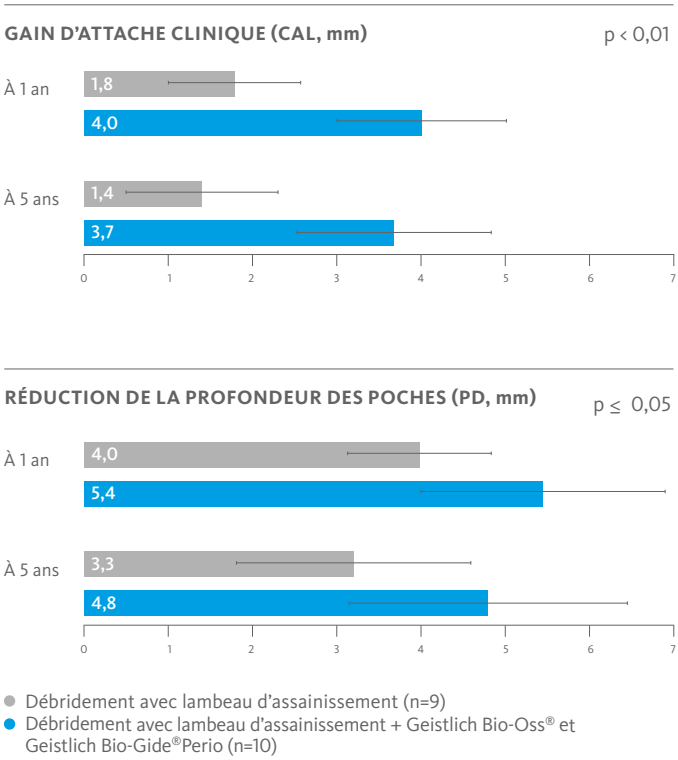

FIGURE 5 : Le gain d'attache clinique (CAL) et la réduction de la profondeur des poches (PD) sont significativement supérieurs dans le groupe test par rapport au groupe témoin (respectivement p=0,01 et ≤ 0,05) à 1 et 5 ans.[2]

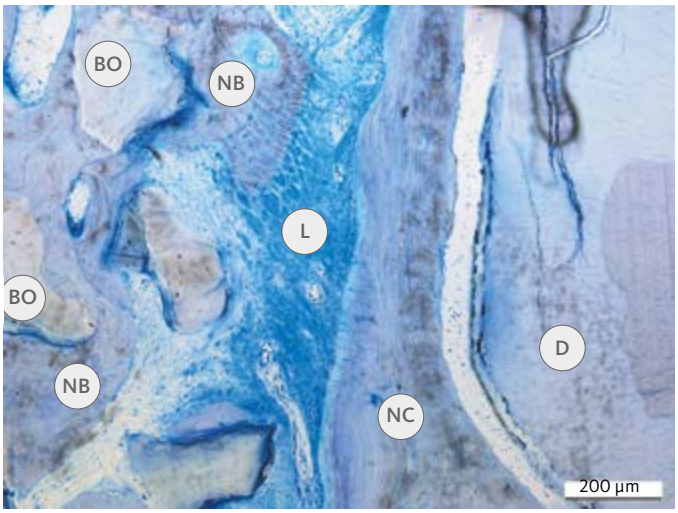

FIGURE 6 : L'examen histologique montre la présence d'un ligament parodontal, de cément et d'os néoformés. L'os néoformé mature et se transforme en os trabéculaire entourant complètement les particules de Geistlich Bio-Oss®. BO = Bio-Oss ; NB = Os néoformé ; L= Ligament ; NC = Nouveau cément ; OC = Cément ancien ; D = Dentine[19]

Intrabony 2-wall defect: interproximal crater

Dr. Frank Bröseler | Allemagne

Objectif : Reconstruction fonctionnelle et esthétique sur un cas de parodontite chronique avec lésions intra-osseuses.

Conclusion : Après avoir bien contrôlé la maladie parodontale, cette technique de régénération tissulaire guidée a permis de rétablir une bonne stabilité osseuse à long terme et un résultat esthétique pour les tissus mous.

Dent n°	CAL (mm)	PD (mm)	Profondeur de la lésion osseuse (mm)	Morphologie de la lésion
11	Mésial 10	Mésial 10	10	Cratère interproximal
21	Vestibulaire 6, Mésial 10	Vestibulaire 5, Mésial 10	9	

Biomatériaux	Suture	Technique	Traitement parodontal
Geistlich Bio-Oss® Collagen Geistlich Bio-Gide® Perio	4-0 classique et 6-0 monofil avec aiguille coupante	Lambeau de pleine épaisseur, libération partielle, préservation papillaire	Consignes au patient et contrôle de la plaque pendant au moins 8 semaines

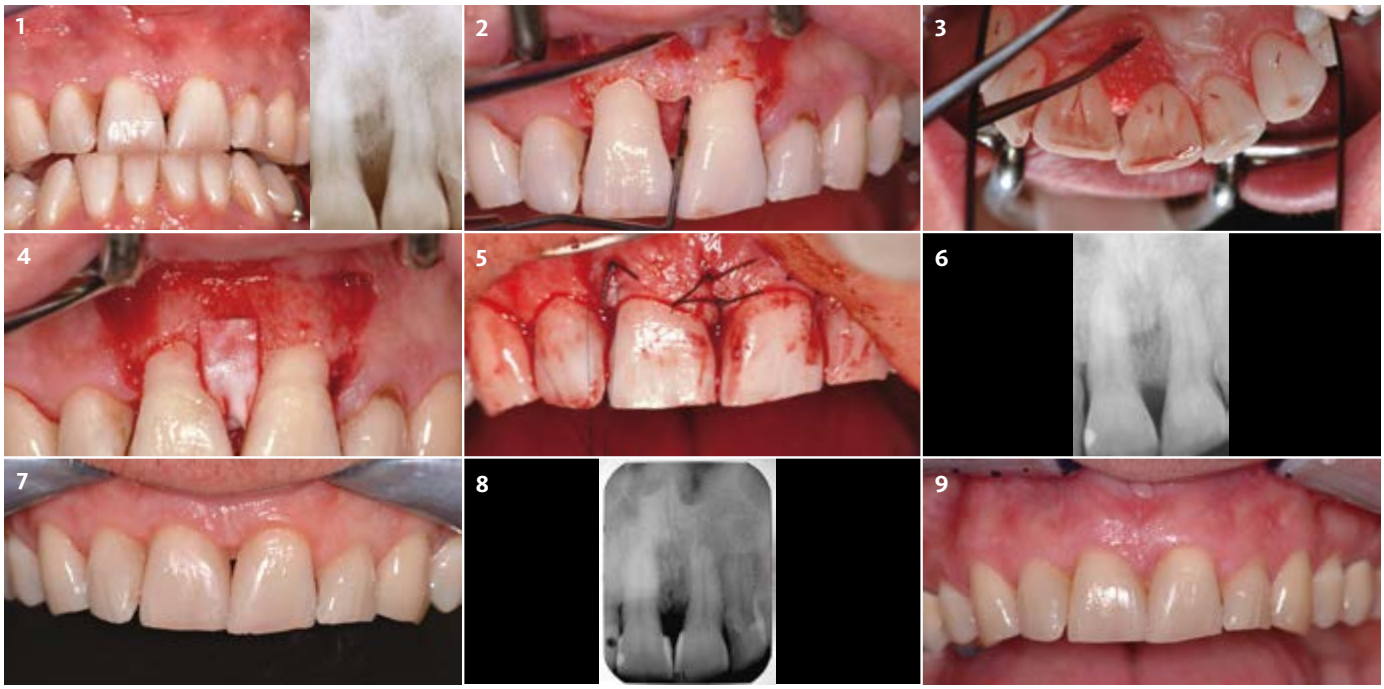

1 Situation initiale après traitement antiinfectieux. La lésion intra-osseuse n'est pas totalement visible sur la radiographie en raison de la table osseuse palatine.

2 Situation per-opératoire après préparation d'un lambeau mucopériosté de pleine épaisseur qui révèle une lésion osseuse profonde.

3 Vue palatine de la lésion après introduction de Geistlich Bio-Oss® Collagen.

4 Le site greffé est protégé avec Geistlich Bio- Gide®Perio.

5 Le lambeau est repositionné et suturé pour diminuer sa tension et réaliser une fermeture primaire de l'espace interdentaire.

6 Radiographie post-opératoire de contrôle après procédure régénérative à l'aide de Geistlich Bio-Oss® Collagen.

7 Situation clinique à 3 ans.

8 Radiographie 4 ans et demi après intervention montrant un comblement stable de la lésion par Geistlich Bio-Oss® Collagen.

9 Situation clinique à 7 ans. On notera les papilles reformées naturellement entre les incisives centrales et l'absence de récession gingivale.

Lésion à 3 parois : progression rapide de la lésion

Dr. Diego Capri | Italie

Objectif : Régénération d'une lésion à 2- 3 parois due à une lésion du cément.

Conclusion : La progression rapide de la lésion a été stoppée et la régénération a permis un gain osseux sur l'aspect latéral de la lésion

Dent n°	CAL (mm)	PD (mm)	Profondeur de la lésion osseuse (mm)	Morphologie de la lésion
35	Distal 12	Distal 7	5	Lésion à 3 parois sans furcation

Biomatériaux	Suture	Technique	Traitement parodontal
Geistlich Bio-Oss® Os autogène Geistlich Bio-Gide®	Suture CV7 Gore-Tex®	Régénération parodontale de la lésion par RTG	Débridement de la lésion manuelle et ultrasonique

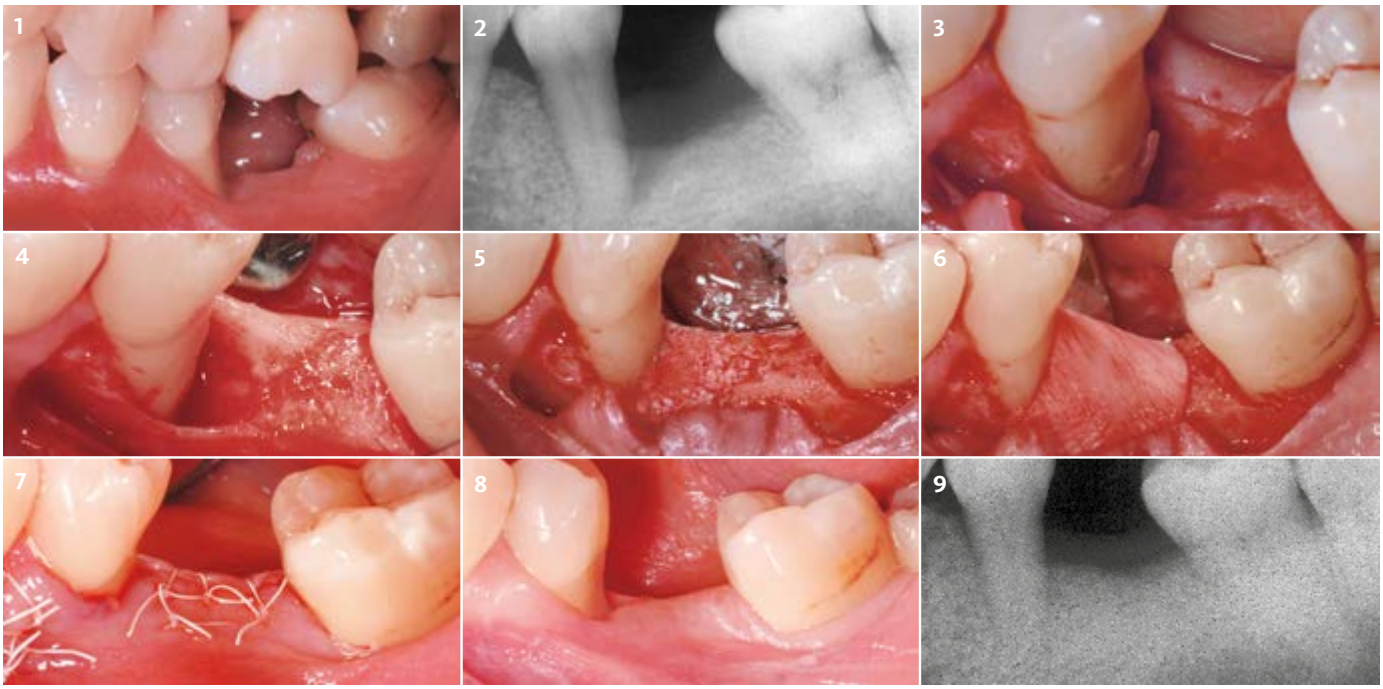

1 Vue clinique pré-opératoire de la lésion.

2 DIAGNOSTIC : Déchirure cémentaire, sans doute provoquée par une habitude parafonctionnelle, aggravée par un édentement partiel et une malocclusion.

3 Un lambeau mucopériosté est récliné. Après élimination du tissu de granulation, on note l'existence d'une lésion du cément.

4 Détartrage-surfaçage radiculaire minutieux.

5 La lésion est comblée avec un mélange d'os autogène et de Geistlich Bio-Oss®.

6 Une membrane de collagène Geistlich Bio-Gide® est positionnée sur la zone augmentée.

7 Après libération du lambeau, la fermeture primaire de la plaie est réalisée par une suture matelassière interne et des points simples interrompus en Gore-Tex®.

8 4 mois après la chirurgie de régénération parodontale, on mesure une profondeur de sondage de 3 mm et une perte d'attache clinique de 6 mm en distal.

9 La radiographie intra-orale du site montre la cicatrisation de la lésion.

Lésion étendue à 2 parois

Pr. MichaEl Christgau | Allemagne

Objectif : Traitement d'une lésion étendue à 2 parois avec chirurgie de régénération parodontale.

Conclusion : La chirurgie de régénération parodontale avec Geistlich Bio-Oss® Collagen et Geistlich Bio-Gide®Perio a permis le comblement à long terme du déficit.

Dent n°	CAL (mm)	PD (mm)	Profondeur de la lésion osseuse (mm)	Morphologie de la lésion
32	Mésial 14, Distal 4 Vestibulaire 4, Lingual 4	Mésial 11, Distal 2 Vestibulaire 1, Lingual 2	Environ 10	Lésion à 2 parois

Biomatériaux	Suture	Technique	Traitement parodontal
Geistlich Bio-Oss® Collagen Geistlich Bio-Gide® Perio Os autogène	Seralene® 5-0 et 6-0	Technique de préservation papillaire, incision sulculaire dans le secteur 41-33 sans incisions verticales de libération	Attelle dentaire collée semi-permanente en composite et traitement parodontal non chirurgical, antibiothérapie systémique (3 x 400 mg de métronidazole, 7 jours).

1 Situation pré-opératoire clinique et radiologique montrant une gencive non inflammatoire et une lésion osseuse.

2 Vue per-opératoire de la lésion étendue à 2 parois.

3 La lésion est comblée avec des copeaux d'os autogène après débridement et surfaçage radiculaire.

4 Utilisation de Geistlich Bio-Oss® Collagen pour couvrir l'os autogène et combler complètement la lésion.

5 Couverture avec une membrane Geistlich Bio-Gide®Perio découpée à la bonne taille sans fixation.

6 Repositionnement du lambeau coronaire et fermeture de la plaie avec des points matelassiers horizontaux et des points simples.

7 Situation clinique et radiologique à 6 mois avec un gain d'attache clinique de 7 mm en mésial et comblement d'un grande partie de la lésion.

8 Situation clinique et radiologique à 12 mois ; gain d'attache clinique de 8 mm en mésial.

9 Situation clinique et radiologique 6 ans après l'intervention montrant un résultat stable à long terme.

Chirurgie de régénération parodontale

Dr. Pierpaolo Cortellini | Italie*

Objectif : Comblement de poches profondes associées à des lésions intra-osseuses profondes et préservation de l'esthétique des incisives supérieures.

Conclusion : Une technique chirurgicale minimalement invasive modifiée associée à l'utilisation de Geistlich Bio-Oss® s'est révélée efficace pour le traitement de déficits intra-osseux multiples avec des poches profondes sur les incisives supérieures.

Dent n°	CAL (mm)	PD (mm)	Profondeur de la lésion osseuse (mm)	Morphologie de la lésion
21 (22)	Mésial 7 (4), Distal 2 (7) Vestibulaire 4 (4), Lingual 3 (4)	Mésial 6 (2), Distal 2 (6) Vestibulaire 4 (2), Lingual 3 (3)	Max. 10 (8)	Lésion à 2 parois Sans furcation

Biomatériaux	Suture	Technique	Traitement parodontal
Geistlich Bio-Oss®	Gore-Tex® Suture 6-0	Technique chirurgicale mini invasive modifiée (M-MIST) avec microscalpel USM 6900	Surfaçage radiculaire avant la chirurgie.

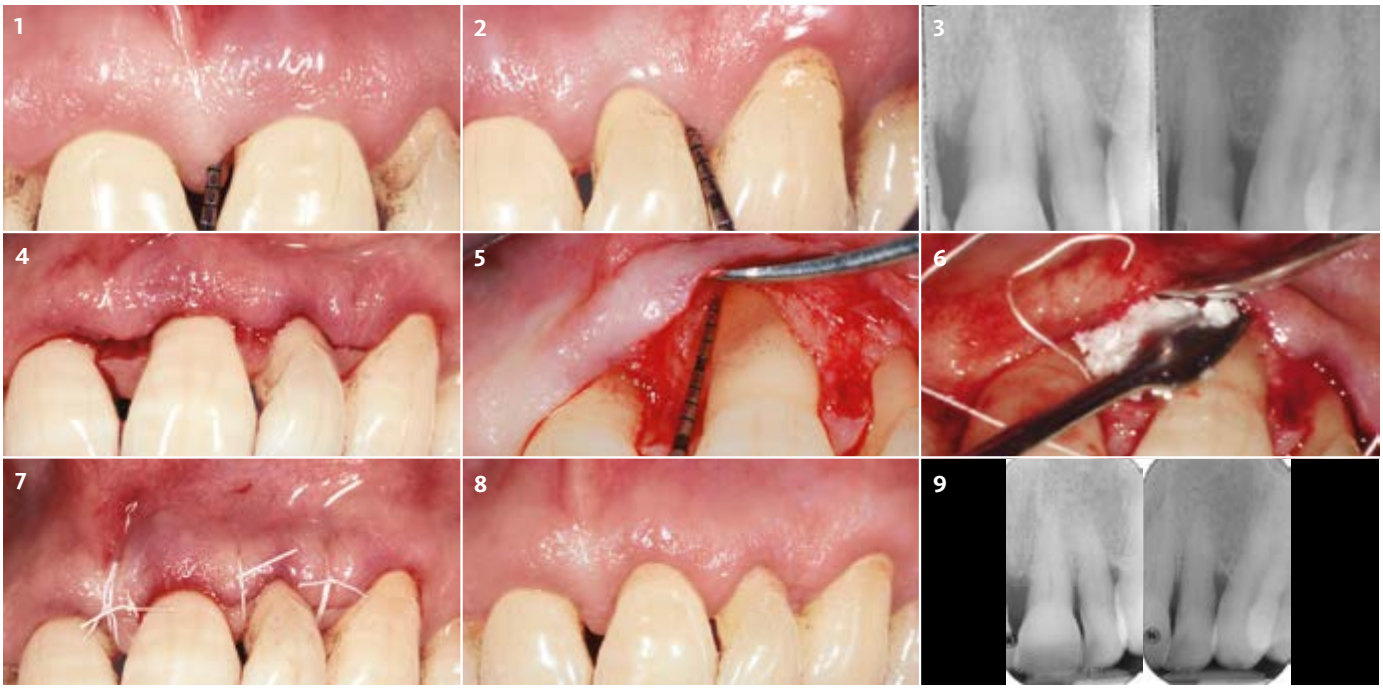

1 Le sondage pré-opératoire sur la dent 21 indique une profondeur de 6 mm.

2 La profondeur de sondage pour la dent 22 est de 6 mm

3 La radiographie pré-opératoire montre des lésions intra-osseuses en mésial sur la dent 21 et en distal sur la dent 22.

4 Tracé de l'incision vestibulaire.

5 Sondage per-opératoire à la dent 21. On notera l'absence de pic osseux interdentaire entre les dents 11 et 21 et la déhiscence vestibulaire sévère. Geistlich Bio-Oss® est utilisé pour prévenir la rétraction postopératoire des tissus mous.

6 Geistlich Bio-Oss® est introduit pour combler la composante intra-osseuse des lésions. Dans les déficits plus importants et/ou moins délimités, il est recommandé d'utiliser une membrane collagène de type Geistlich Bio-Gide®.

7 Le lambeau est refermé au-dessus de Geistlich Bio-Oss® par des points matelassiers internes modifiés.

8 La situation clinique à 1 an présente une image saine et une récession gingivale minimale par rapport à la situation initiale.

9 Radiographies à 1 an montrant le comblement de l'aspect intra-osseux des lésions.

* Cortellini P, Tonetti MS. J Clin Periodontol. 2009 Feb;36(2):157-63. (Clinical study)
Cortellini P, Tonetti MS. J Clin Periodontol. 2011 Apr;38(4):365-73. (Clinical study)

Traitement d'une lésion infra-osseuse à 1 paroi

Dr. Daniel Etienne | France
Traitement Parondontal non chirurgical: Dr. Sofia Aroca | France

Objectif : Traitement d'une lésion parodontale à 1 paroi avant intrusion orthodontique et fermeture d'un diastème

Conclusion : Léger remodelage de la crête osseuse sur l'aspect mésial de la dent 11 observé après traitement orthodontique, avec une profondeur de sondage de 5 mm suite au remodelage papillaire. Stabilité de l'attache clinique constatée pendant la maintenance.

Dent n°	CAL (mm)	PD (mm)	Profondeur de la lésion osseuse (mm)	Morphologie de la lésion
11 vestibulaire 11 lingual	Mésial 6, Distal 5 Mésial 6, Distal 3	Mésial 6, Distal 5 Mésial 6, Distal 3	6	Lésion à 1 paroi sans furcation

Biomatériaux	Suture	Technique	Traitement parodontal
Geistlich Bio-Oss® particules fines Geistlich Bio-Gide® 25x25mm Emdogain ®	6-0 Ethicon PDS-II	Incision papillaire palatine à distance et Régénération Tissulaire Guidée (RTG)	1. Contrôle de la plaque. 2. RTG. 3. Traitement orthodontique par le Dr Catherine Galetti (Paris)

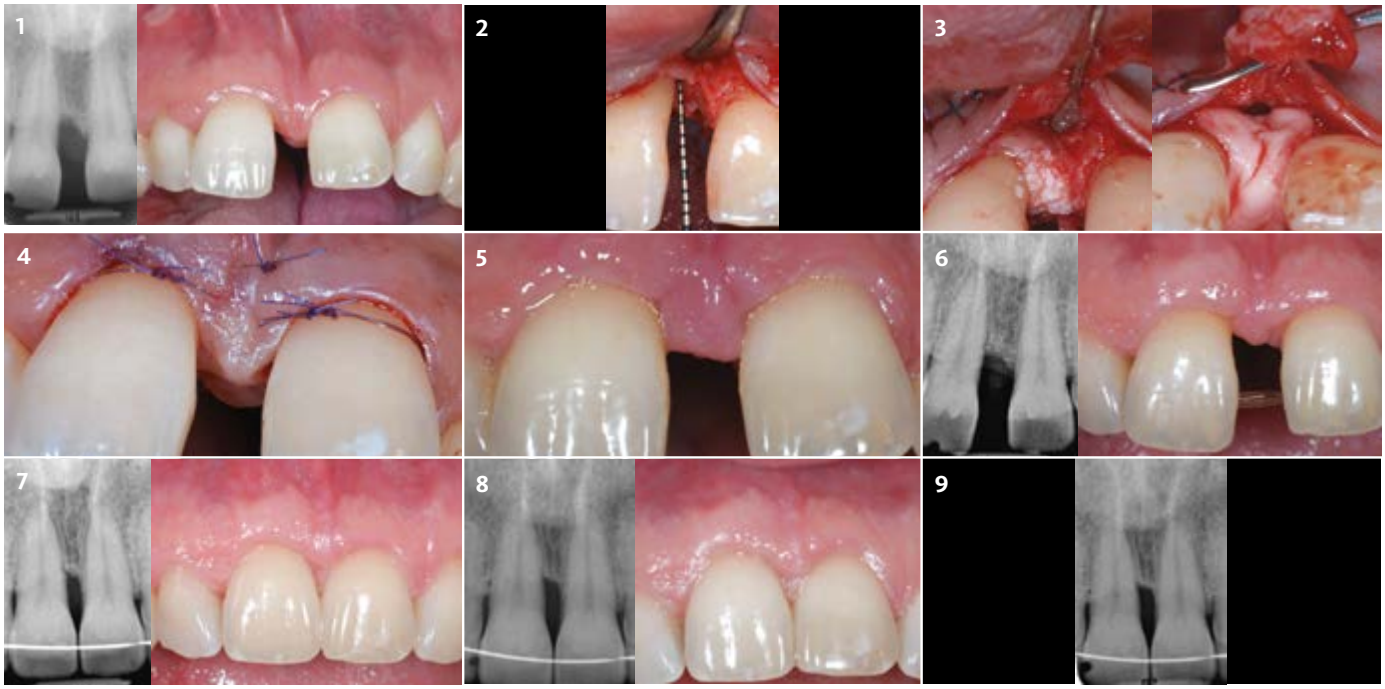

1 Situation clinique et radiologique préopératoire montrant une lésion osseuse angulaire sur la face mésiale de la dent 11. Aucune inflammation des tissus mous. Présence d'un diastème et d'un petit effondrement papillaire en mésial de la 11.

2 Lésion à 1 paroi de 6 mm de CAL sur l'aspect mesio-vestibulaire et mésio-lingual de la dent 11.

3 Après débridement et surfaçage radiculaire, la racine de la dent 11 est recouverte d'Emdogain. La lésion est comblée avec Emdogain et des particules de Geistlich Bio-Oss®. Le site augmenté est protégé par une membrane Geistlich Bio-Gide®.

4 Repositionnement et suture d'un lambeau avec un fil Ethicon PDS II 6-0.

5 Situation clinique 1 semaine après intervention et ablation des points. Aucune inflammation n'est observée.

6 Aspect clinique et radiologique du site augmenté juste avant le début du traitement orthodontique et 10 mois après la chirurgie.

7 Situation clinique et radiologique après traitement orthodontique (ingression de 11 et fermeture du diastème) et 3 ans après l'intervention chirurgicale.

8 Images cliniques et radiologiques montrant une situation stable des tissus 4 ans après la chirurgie

9 Cliché 5 ans après la chirurgie montrant un remodelage de la crête osseuse léger mais stable sur l'aspect mésial de la dent 11.

Lésions combinées

Pr. Markus Hürzeler | Allemagne

Objectif : Régénération parodontale de deux dents sévèrement compromises par une perte d'attache apicale.

Conclusion : Conservation réussie de deux dents qui semblaient condamnées grâce à un traitement de régénération parodontale.

Dent n°	CAL (mm)	PD (mm)	Profondeur de la lésion osseuse (mm)	Morphologie de la lésion
21, 11, 12	Mésial 6,10, 11, Distal 6, 10, 7 Vestibulaire 5, 8, 9, Lingual 5, 6, 7	Mésial 6, 10, 11, Distal 6, 10, 7 Vestibulaire 5, 8, 9, Vestibulaire 5, 6, 7	Max. 10	-

Biomatériaux	Suture	Technique	Traitement parodontal
Geistlich Bio-Oss® Geistlich Bio-Gide® Amélogénines	Seralene® DS 12, 15 / 7.0	Lambeau d'accès réalisé micro chirurgicalement avec technique modifiée pour l'incision papillaire	Traitement anti-infectieux : doxycycline (Ligosan® Heraeus), DH (détartrage 24 heures), ré-évaluation, Ca(OH)2 sur 11 et 21 et obturation canalaire sur 21, suivi.

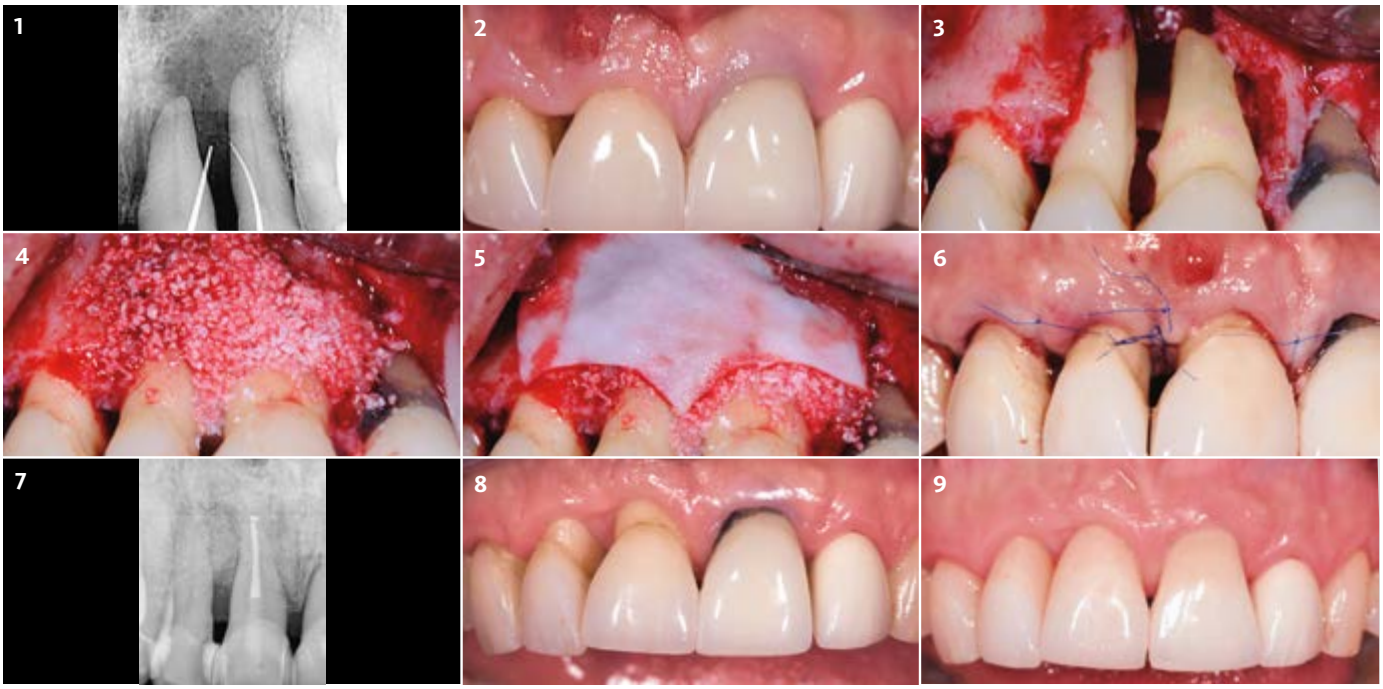

1 Vue radiologique pré-opératoire de l'importante perte osseuse

2 Situation clinique pré-opératoire après antibiothérapie à la doxycycline.

3 Site chirurgical après débridement et surfaçage radiculaire.

4 Comblement de la lésion avec Geistlich Bio-Oss® après traitement avec une matrice dérivée de l'amélogénine.

5 Couverture par Geistlich Bio-Gide® pour une bonne stabilisation de la zone augmentée.

6 Situation après fermeture de la plaie.

7 L'amélioration de la situation osseuse est visible 1 mois après la chirurgie

8 Situation clinique 5 mois avant la fermeture du déficit interproximal avec un composite.

9 Restauration définitive 10 mois après la chirurgie.

Chirurgie régénératrice de la dent 11 présentant une lésion endo-parodontale

Dr. Syed Mahnaz | Australie

Objectif : Maintien de l'incisive centrale et amélioration de sa mobilité.

Conclusion : L'obtention des résultats thérapeutiques prévisibles a permis de conserver des dents présentant des lésions endoparodontales. La chirurgie régénératrice offre des solutions durables pour le traitement de la maladie parodontale avancée.

Dent n°	CAL (mm)	PD (mm)	Profondeur de la lésion osseuse (mm)	Morphologie de la lésion
11	Mésial 9, Distal 5 Vestibulaire 5, Lingual 5	Mésial 7, Distal 4 Vestibulaire 3, Lingual 3	4	Lésion à 2 parois

Biomatériaux	Suture	Technique	Traitement parodontal
Geistlich Bio-Oss® Geistlich Bio-Gide®	Vicryl 5.0	Traitement endodontique et technique modifiée de préservation papillaire	Débridement parodontal non chirurgical sous anesthésie locale

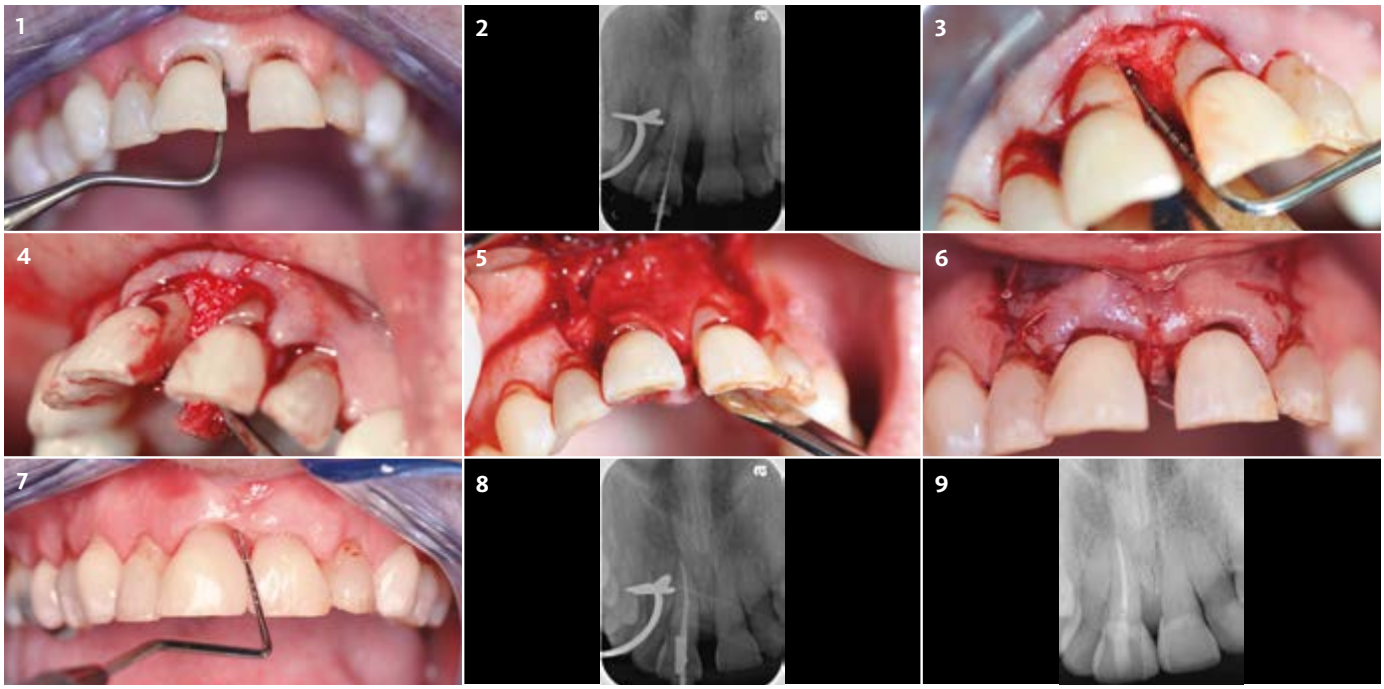

1 Poche résiduelle réfractaire et lésion endo-parodontale sur la dent 11.

2 Radiographie de la lésion infra-osseuse angulaire sur la dent 11 et du traitement endodontique ultérieur.

3 Décollement d'un lambeau en préservant la papille pour ménager un accès à la poche infra-osseuse

4 Introduction de particules de Geistlich Bio-Oss® dans la lésion

5 Découpe de la membrane Geistlich Bio-Gide® et positionnement sur la zone interproximale.

6 Fermeture passive immédiate en postopératoire et repositionnement coronaire de la muqueuse.

7 Meilleure situation en termes de poches et de mobilité 8 mois après la chirurgie et la mise en place d'une résine de jonction pour un meilleur résultat esthétique.

8 À 8 mois, les particules de Geistlich Bio-Oss® en mésial de la dent 11 sont bien intégrées.

9 Suivi à 2 ans post-opératoire montrant une bonne stabilité osseuse et l'amélioration de l'état clinique de la dent.

Lésions à 2 parois dans la zone non esthétique

Pr. Giulio Rasperini | Italie

Objectif : Régénération parodontale pour réduire la profondeur de sondage grâce à des gains osseux et d'attache parodontale avec minimisation de la récession gingivale pour un meilleur pronostic de la dent 46 et la préservation de sa fonction.

Conclusion : Deux mois après la fin du traitement préchirurgical des causes de la pathologie, le patient a noté une disparition complète de l'inflammation que l'on a pu objectivée par une réduction des scores de plaque et de saignement pour toute la bouche. Un an après la chirurgie, les tissus mous sont bien préservés et la largeur de la gencive kératinisée est suffisante. Le contrôle radiologique à 1 an montre une situation stable avec une lésion presque entièrement comblée.

Dent n°	CAL (mm)	PD (mm)	Profondeur de la lésion osseuse (mm)	Morphologie de la lésion
46	Mésial 14, Distal 3	Mésial 14, Distal 3	Max. 10	Lésion à 2 parois sans furcation

Biomatériaux	Suture	Technique	Traitement parodontal
Geistlich Bio-Oss® Geistlich Bio-Gide®	Gore-Tex® 5-0	Régénération parodontale avec préservation des tissus interdentaires et incision mésiale de libération.	Traitement des causes de la maladie parodontale avec instructions au patien t quant aux soins buccodentaires à la maison, débridement supra-gingival au fauteuil et surfaçage radiculaire sous-gingival Ré-évaluation pour un éventuel traitement complémentaire.

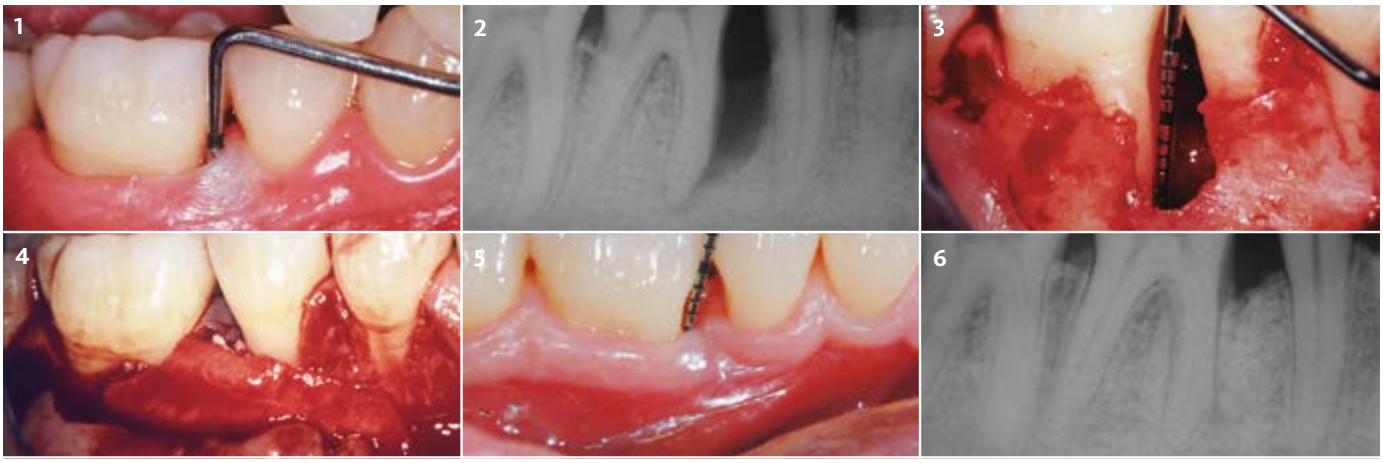

1 Situation initiale avec une profondeur de poches de 14 mm en mésial sur la dent 46.

2 Radiographie initiale montrant la présence d'une lésion osseuse angulaire en mésial de la dent 46.

3 Lambeau de pleine épaisseur vestibulolingual avec préservation papillaire. La lésion à 2 parois d'une profondeur de 10 mm en mésial de la dent 46 est évidente après un débridement précautionneux.

4 Geistlich Bio-Oss®, recouvert par la membrane Geistlich Bio-Gide® permet de combler la lésion. Après libération du lambeau, la plaie est fermée sans tension.

5 La ré-évaluation à 1 an met en évidence une profondeur de sondage résiduelle de 5 mm pour une mesure initiale de 9 mm par rapport à la valeur basale.

6 Comblement quasi complet de la lésion angulaire à 1 an.

Lésion intra-osseuse profonde à 2 parois

Pr. Anton Sculean | Suisse

Objectif : Traitement d'une lésion intra-osseuse présentant une morphologie complexe non rétentive par l'association d'une barrière collagénique et d'un os minéral naturel.

Conclusion : Bon aspect des tissus mous et comblement osseux suffisant à 1 an après la régénération d'une lésion osseuse profonde non rétentive.

Dent n°	CAL (mm)	PD (mm)	Profondeur de la lésion osseuse (mm)	Morphologie de la lésion
36	D²istal 11	Distal 11	5	Lésion importante, non rétentive, à 2 parois

Biomatériaux	Suture	Technique	Traitement parodontal
Geistlich Bio-Gide® Perio Geistlich Bio-Oss®	Soie 4-0	Régénération parodontale d'une large lésion non rétentive par RTG avec greffe osseuse	Contrôle du paramètre infectieux 3 mois avant la chirurgie régénératrice avec consignes d'hygiène orale au patient, détartrage de toute la bouche, surfaçage radiculaire et antibiothérapie systémique (3 x 375 mg d'amoxicilline et 3 x 250 mg de métronidazole) pendant une semaine.

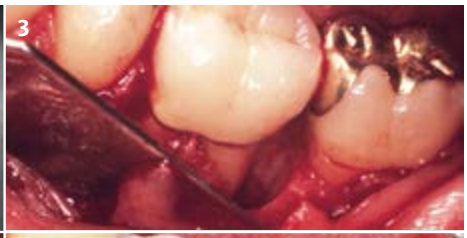

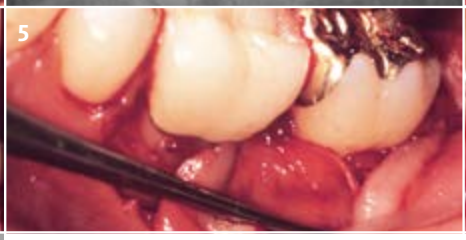

1 Le sondage pré-opératoire révèle une poche profonde en distal de la molaire mandibulaire gauche.

2 La radiographie pré-opératoire montre l'étendue de la perte osseuse.

3 Vue per-opératoire révélant une profonde lésion intra-osseuse non rétentive.

4 Après l'élimination du tissu de granulation et le surfaçage radiculaire, les lésions sont comblées avec Geistlich Bio-Oss®.

5 Le matériau de comblement et l'os alvéolaire environnant sont recouverts avec Geistlich Bio-Gide® Perio.

6 Récession minimale des tissus mous, gain d'attache et réduction de la profondeur de poche respectivement de 5 mm et 7 mm à 1 an.

7 La radiographie post-opératoire à 1 an révèle un comblement presque total de la lésion intra-osseuse.

Lésion à 2 parois dans la zone esthétique

Dr. Beat Wallkamm | Suisse

Objectif : Régénération parodontale utilisant une technique chirurgicale minimalement invasive associant Geistlich Bio-Oss® Collagen et Geistlich Bio-Gide® Perio.

Conclusion : La technique chirurgicale minimalement invasive en association avec Geistlich Bio-Oss® Collagen et Geistlich Bio-Gide®Perio a permis une nette amélioration clinique et radiologique.

Dent n°	CAL (mm)	PD (mm)	Profondeur de la lésion osseuse (mm)	Morphologie de la lésion
11	Mésial 11, Distal 4 Vestibulaire 4, Lingual 4	Mésial 8, Distal 3 Vestibulaire 2, Lingual 3	5	Lésion à 2 parois

Biomatériaux	Suture	Technique	Traitement parodontal
Geistlich Bio-Oss® Collagen Geistlich Bio-Gide® Perio	Seralene® 7/0 (PVDF, Serag Wiessner)	Technique chirurgicale minimalement invasive (MIST) (Cortellini 2009)*	Traitement parodontal initial (4 heures), rappel à 3 mois

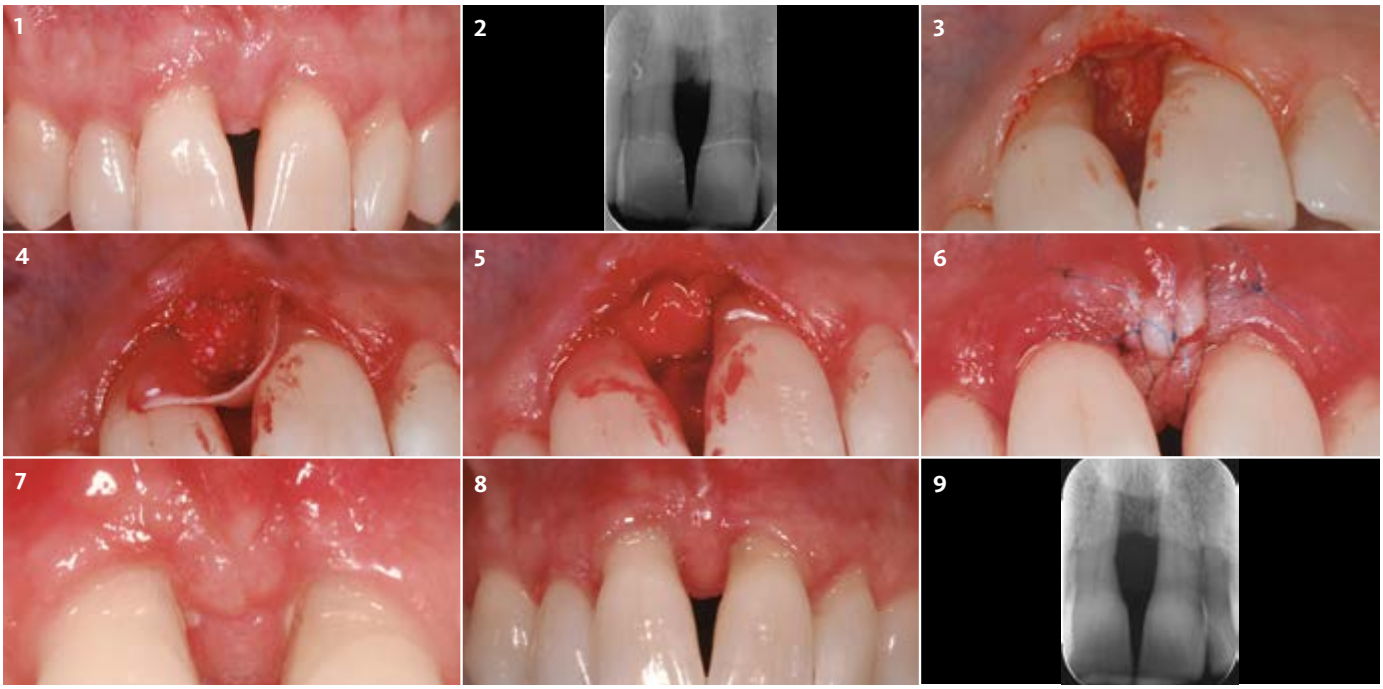

1 La dent 11 présente une profondeur de poches de 8 mm et un niveau d'attache clinique de 11 mm avec perte de tissu papillaire.

2 La radiographie initiale met en évidence une perte osseuse en mésial de la première incisive droite atteignant le tiers apical de la racine.

3 Après décollement d'un très petit lambeau vestibulaire et le positionnement légèrement palatin de la papille interdentaire, la lésion est débridée.

4 Geistlich Bio-Gide® Perio découpée à la taille est insérée en lingual et Geistlich Bio-Oss® Collagen est introduit dans la lésion.

5 Geistlich Bio-Gide® Perio est repliée audessus du site augmenté et glissé sous le lambeau vestibulaire de pleine épaisseur.

6 La fermeture primaire de la large papille interdentaire est réalisée par des points matelassiers internes, une boucle externe et deux sutures obliques en matelassier.

7 6 semaines après la chirurgie, les tissus mous interdentaires ont cicatrisé.

8 Situation clinique à 2 ans avec une profondeur de poches de 3 mm et un gain d'attache de 5 mm.

9 La radiographie à 2 ans montre un gain vertical d'os de 3 mm dans la zone traitée.

* Cortellini P, Tonetti MS. J Clin Periodontol. 2009 Feb;36(2):157-63. (Clinical study)

Lésion intra-osseuse à 2 parois

Pr. Giovanni Zucchelli | Italie

Objectif : Chirurgie régénératrice d'une dent sévèrement compromise dans la zone esthétique.

Conclusion : Os et tissus mous de bonne qualité avec régénération de la papille interdentaire à 1 an.

Dent n°	CAL (mm)	PD (mm)	Profondeur de la lésion osseuse (mm)	Morphologie de la lésion
21	Mésial 3, Distal 13 Vestibulaire 11, Lingual 3	Mésial 3, Distal 11 Vestibulaire 11, Lingual 3	13	Lésion intra-osseuse combinée

Biomatériaux	Suture	Technique	Traitement parodontal
Geistlich Bio-Oss® Geistlich Bio-Gide® Amélogénine	PGA 7.0 pour la papille / PGA 6.0 pour le lambeau	Chirurgie régénératrice avec lambeau déplacé coronairement (CAF) associé à une technique simplifiée de préservation papillaire	Traitement parodontal ultrasonique avant la chirurgie

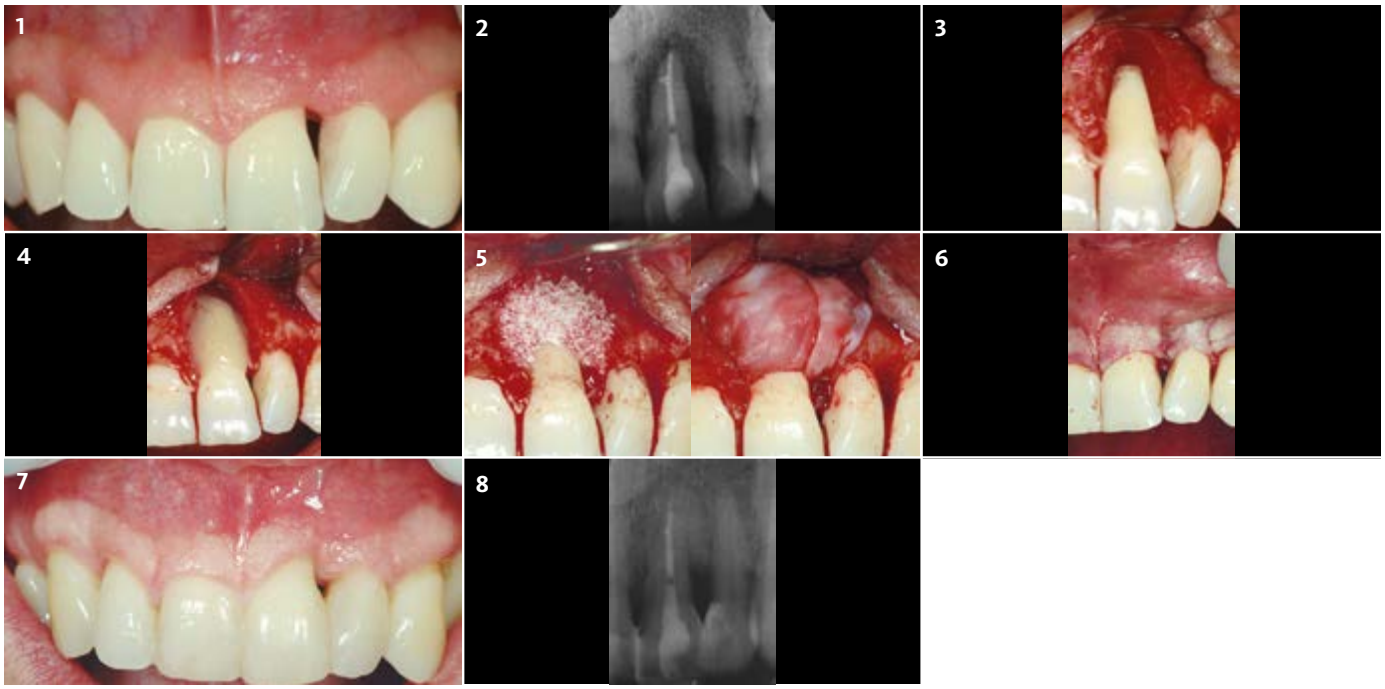

1 Vue pré-opératoire de l'incisive gauche concernée

2 Situation radiologique avant traitement. La largeur de la lésion implique la zone apicale.

3 Lésion après dégranulation.

4 Application d'EDTA et d'amélogénines sur la surface radiculaire.

5 Geistlich Bio-Oss® comble la lésion et Geistlich Bio-Gide® prévient l'invagination des tissus tout en stabilisant le site.

6 Vue post-opératoire des sutures : on notera la fermeture primaire de la papille interdentaire au-dessus de la lésion.

7 Situation clinique à 12 mois montrant une nouvelle croissance de la papille interdentaire.

8 Contrôle radiologique à 12 mois montrant un comblement osseux complet.

Ajoutez un aspect pratique à votre traitement parodontal !

Simple à manipuler, simple à adapter à la lésion

Perio-System Combi-Pack

1 Geistlich Bio-Oss® Collagen 100 mg
+ 1 Geistlich Bio-Gide® Perio 16 mm x 22 mm
Avec patrons stériles

Références

1 Wang HL et al., J Periodontol. 2005 Sep; 76(9):1601-1622. (Review)
2 Sculean A et al., J Clin Periodontol. 2007 Jan;34(1):72-77. (Clinical study)
3 Holm-Pederson et al, Clin. Oral Impl. Res. 2007 18 (Suppl. 3):15-19. (Systematic review)
4 Donos N et al., Periodontol 2000. 2012 Jun;59(1):89-110. (Review)
5 Zitzmann NU et al., Int Endod J. 2009 Sep;42(9):757-774. (Review)
6 Checchi L et al., J Clin Periodontol. 2002 Jul; 29(7): 651–656. (Clinical study)
7 Samet N et al., Quintessence Int. 2009 May; 40(5):377–387. (Review & Classification system)
8 Becker W et al., J Periodontol. 1984 Sep; 55(9):505–509. (Clinical study)
9 Newman M et al. CARRANZA'S CLINICAL PERI-ODONTOLOGY. ISBN 13 978-1-4160-2400-2. (Book)
10 Lindhe J et al. Clinical Periodontology and Implant Dentistry. BlackwellMunksgaard. ISBN 1-4051-0236-5. (Book)
11 Rateitschak KH, Wolf HF. Farbatlanten der Zahnmedizin 1. Parodontologie. Thieme. ISBN 3-13-655601-1. (Book)
12 Cortellini P et al., J Clin Periodontol. 2011 Oct;38(10):915-924. (Clinical study)
13 Cortellini P, Tonetti MS, J Periodontol. 2004 May;75(5):672-678. (Clinical study)
14 Sculean A et al., J Clin Periodontol. 2008 Sep;35(9):817-824. (Clinical study)
15 Kinaia BM et al., J Periodontol. 2011 Mar; 82 (3):413-428. (Systematic reviews and meta-analyses)
16 Sculean A. Periodontal Regenerative Ther-apy. Quintessence Publishing. ISBN-13: 9781850971580. (Book)
17 Papapanou PN, Tonetti MS, Periodontol 2000. 2000 Feb;22:8-21. (Review)
18 Reddy KP et al., J Contemp Dent Pract. 2006 Feb 15;7(1):60-70. (Clinical study)
19 Holm-Pedersen P et al., Clin. Oral Impl. Res. 18 (Suppl. 3), 2007 / 15–19. (Systematic Review)
20 Murphy KG, Gunsolley JC, Ann Periodontol, Dec, 2003, Vol 8. Number 1, 266-302. (Systematic Review)
21 Houser BE et al., Int J Periodontics Restorative Dent., 2001 Apr, 21 (2): 161-169. (Clinical study)
22 Paolantonio M et al., J Periodontol. 2010 Nov;81(11):1587-1595. (Clinical study)
23 Da Silva VC et al., J Clin Periodontol. 2006 Jun;33(6):440-448. (Pre-clinical study)
24 Cosyn J et al., J Clin Periodontol. 2012; Oct;39(10):979-986. (Clinical study)
25 Camelo M et al., Int J Periodontics Restorative Dent. 1998 Aug;18(4):321-331. (Clinical study)
26 Lundgren D, Slotte C, J Clin Periodontol. 1999 Jan;26(1):56-62. (Clinical study)
27 Camargo PM et al., J Clin Periodontol. 2000 Dec;27(12):889-896. (Clinical study)
28 Sculean A et al., J Clin Periodontol. 2003 Jan;30(1):73-80. (Clinical study)
29 Tonetti MS et al., J Clin Periodontol. 2004 Sep;31(9):770-776. (Clinical study)
30 Linares M et al., J Clin Periodontol. 2006 May;33(5):351-358. (Clinical study)
31 Data on File. Geistlich Pharma AG, Wolhusen, Switzerland. (Non-clinical)
32 Perelman-Karmon M et al. Int J Periodontics Restorative Dent. 2012 Aug;32(4):459-65. (Clinical study)
33 Rothamel D et al. Clin. Oral Implants Res. 2005; 16(3): 369-378. (Pre-clinical study)

Geistlich
Biomaterials

Geistlich THE COLLAGEN EXPERT

Plus d'informations
www.geistlich.fr
www.shop.geistlich.fr

Fabricant
Geistlich Pharma AG
Business Unit Biomaterials
Bahnhofstrasse 40
6110 Wolhusen, Suisse

Filiale France
Geistlich Pharma France
Parc des Reflets
165 avenue du Bois de la Pie - CS43073
95913 Roissy CDG Cedex
Téléphone +33 (0)1 48 63 90 26

Dispositifs médicaux de classe III
Réservés aux Professionnels de Santé
Organismes certificateurs TÜV CE 0123
Lire attentivement la notice avant utilisation

swiss made

Geistlich Bio-Gide® Perio

Membrane de collagène bicouche avec patrons stériles
Dimension : 16 mm x 22 mm

Geistlich Bio-Gide® Perio est conçu spécifiquement pour la régénération parodontale. Geistlich Bio-Gide® Perio est plus facile à découper (à sec) et simplifie l'application dans les procédure de régénération tissulaire guidée pendant la chirurgie grâce à son toucher plus ferme.[31] Geistilch Bio-Gide® Perio est distribué avec des patrons stériles qui le rendent plus simple à manipuler et à adapter à la lésion parodontale.[31]

Geistlich Bio-Gide®

Membrane de collagen bicouche
Dimensions : 13 × 25 mm, 25 × 25 mm, 30 × 40 mm

Geistlich Bio-Gide® stabilise le site de la régénération et évite la dispersion des particules pour une régénération osseuse optimale.[32] La structure naturelle du collagène favorise une vascularisation homogène, l'intégration tissulaire et aide à stabiliser la plaie.[33] La combinaison de la souplesse, d'une bonne adhésion, et de la résistance à la déchirure contribue à une manipulation facile, à gagner du temps et à simplifier la procédure chirurgicale.[31]

Geistlich Bio-Oss® Collagen

Geistlich Bio-Oss® (Granuométrie fine) + 10% collagen (porcin)
Dimensions : 50 mg (2,5 x 5,0 x 7,5 mm), 100 mg (5,0 x 5,0 x 7,0 mm), 250 mg (7,0 x 7,0 x 7,0 mm), 500 mg (10,0 x 10,0 x 7,0 mm)

Geistlich Bio-Oss® Collagen est indiqué dans le traitement des défauts parodontaux et des alvéoles après avulsion. Grâce à l'ajout de collagène, Geistlich Bio-Oss® Collagen est particulièrement simple à appliquer et s'adapte à la morphologie du défaut.

Geistlich Combi-Kit Collagen

Geistlich Bio-Oss® Collagen 100 mg
+ Geistlich Bio-Gide® 16 × 22 mm

Utilisés en association, ils réunissent des propriétés optimales pour la préservation de la crête et les augmentations osseuses de faible volume conformément aux principes de la ROG.

Geistlich Bio-Oss®

Granulométrie fine S (0,25–1 mm) | Quantités : 0,25 g, 0,5 g, 1,0 g, 2,0 g (1 g ~ 2,05 cm³)
Granulométrie large L (1–2 mm) | Quantités : 0,5 g, 1,0 g, 2,0 g (1 g ~ 3,13 cm³)

Les granules S de Geistlich Bio-Oss® sont recommandés pour 1–2 défauts alvéolaires mineurs et pour le modelage des contours des greffes autologues en blocs. Les granules Geistlich Bio-Oss® L sont adaptés pour la régénération de surfaces plus importantes et offrent suffisamment d'espace à l'os pour se développer.

31601.3/1120/fr © 2020 Geistlich Pharma AG – Sujet à modifications